

Aleteo auricular transitorio en recién nacido prematuro

Sr. Editor:

Un recién nacido pretérmino, de 34 semanas de edad gestacional y peso al nacimiento de 1.900 g, es remitido para valoración cardiológica por presentar desde el nacimiento tendencia a la taquicardia (frecuencia cardíaca alrededor de 160 lat/min) sin estímulos taquicardizantes. A partir del sexto día de vida se mantiene con frecuencia cardíaca sobre 190 lat/min sin repercusión hemodinámica. En el ECG (fig. 1) se observan ondas P que indican taquicardia/aleteo auricular con conducción 2:1, que se observan mejor tras prueba terapéutica con adenosina. Ecocardiograma normal salvo pequeño foramen oval permanente.

Se inicia terapia con digoxina, con normalización del ritmo a las 24 h (sinusal y estable). Se retira la digoxina a las 72 h y se mantiene al paciente en observación durante el ingreso, pero no reaparece el aleteo. Hasta la fecha, el paciente ha permanecido asintomático.

El aleteo auricular, entidad conocida (la primeras series se publicaron a principios de los años treinta¹), no es una afección frecuente en las unidades de neonatos, aunque constituye un 1-2% de las arritmias fetales y es la segunda taquiarritmia con insuficiencia cardíaca en ese periodo². Puede causar síntomas en época fetal (hidropesía fetal, muerte) y también en época neonatal, con morbilidad variable. Su presentación clínica depende de la duración de la arritmia³. Se considera que la inmadurez del miocardio y las presiones altas en la aurícula derecha en el periodo perinatal son factores que favorecen la aparición de reentradas auriculares, lo que genera el aleteo en el feto o en el neonato^{2,3}. Los recién

nacidos con aleteo auricular con frecuencia están asintomáticos, y en la mayoría se inicia como taquicardia asintomática, aunque hasta en un 20% puede presentarse con insuficiencia cardíaca³⁻⁵. El tratamiento de estos pacientes debe considerar la conversión a ritmo sinusal (fármacos, cardioversión sincronizada, marcapasos). La administración de fármacos como el adenosintrifosfato es segura y ya se ha utilizado en prematuros, incluso prematuros extremos, con seguridad, y sería la primera opción si no hay inestabilidad hemodinámica⁶. Hay que saber que en algunos pacientes puede producirse reversión espontánea, que suele ocurrir a las pocas horas del diagnóstico. El tratamiento de mantenimiento no será necesario cuando el aleteo se revierte a ritmo sinusal espontáneamente o responde fácilmente a la conversión eléctrica a ritmo sinusal²⁻⁵.

Josep Ortega^{a,b}, Xavier Bringué^a, Jordi García^a
y Eduard Solé^a

^aSección de Neonatología. Servicio de Pediatría. Hospital Universitario Arnau de Vilanova. Lleida. España.

^bSección de Cardiología Pediátrica. Hospital Universitario Arnau de Vilanova. Lleida. España.

BIBLIOGRAFÍA

1. Carr JG, Mc Lure WB. Auricular flutter a newly born infant: report of a case. *Am Heart J.* 1931;6:824-9.
2. Lisowski LA, Verheijen PM, Benatar AA, Soyeur DJ, Stoutenbeek P, Brenner JI, et al. Atrial flutter in the perinatal age group: diagnosis, management and outcome. *J Am Coll Cardiol.* 2000;35:771-7.
3. Texter K, Kertesz N. Atrial flutter in infants. *J Am Coll Cardiol.* 2006;48:1040-6.
4. Wren C. Cardiac arrhythmias in the fetus and newborn. *Semin Fetal Neonatal Med.* 2006;11:182-90.
5. Kaltenbach G, Pérez S, Vallejo C. Aleteo auricular neonatal. *Arch Argent Pediatr.* 2007;105:427-35.
6. Eubanks AP, Artman M. Administration of adenosine to a newborn of 26 weeks gestation. *Pediatric Cardiol.* 1994;15:157-8.

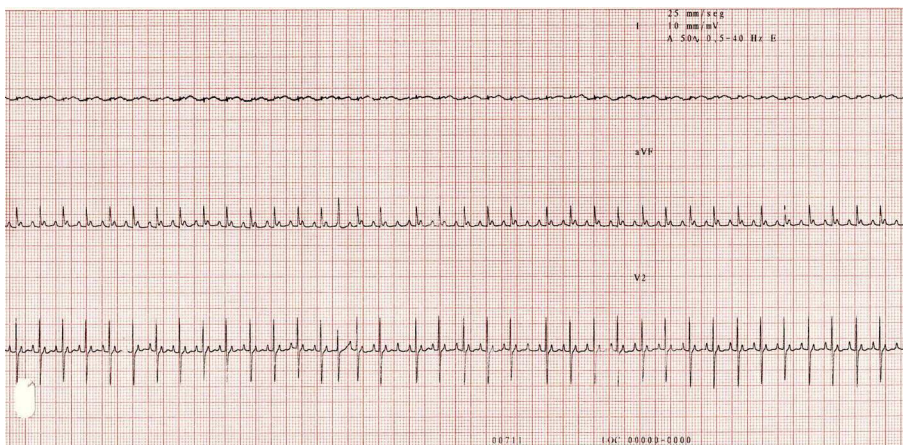


Fig 1. ECG: imagen de aleteo con ondas P en diente de sierra, con conducción 2:1, que se observa mejor tras terapia con adenosina.