



7003-10. DIFERENCIAS EN EL PATRÓN ELECTROCARDIOGRÁFICO DE LA MIOCARDIOPATÍA DE ESTRÉS APICAL Y MEDIOVENTRICULAR

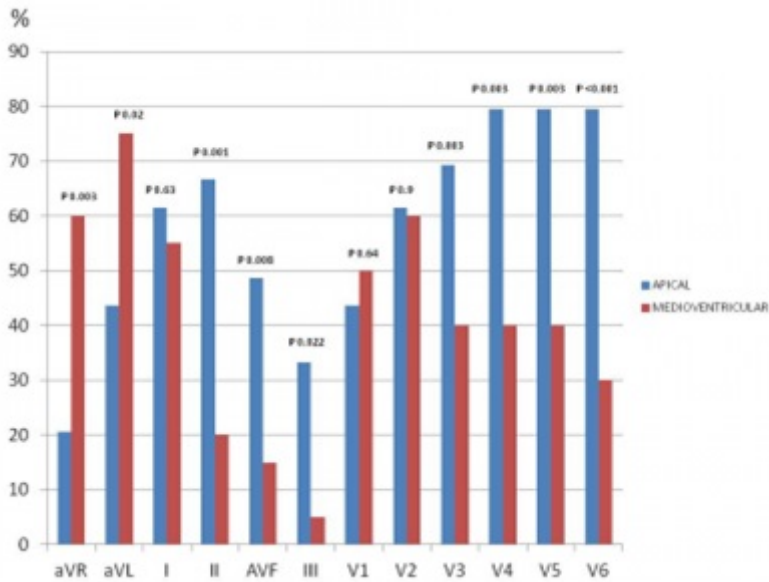
Marta López Castillo, Roberto Martín Reyes, Juan Martínez Milla, Julia Anna Palfy, Juan Antonio Franco Peláez, Antonio Piñero Lozano, Luis Felipe Navarro del Amo y Jerónimo Farré Muncharaz de la Fundación Jiménez Díaz, Madrid.

Resumen

Introducción y objetivos: En la miocardiopatía de estrés se describen diferentes variantes en función del territorio ventricular afectado entre las que se encuentran la variante apical, la más frecuente, y la medioventricular. El objetivo de nuestro estudio es describir las diferencias en el patrón electrocardiográfico de ambas formas.

Métodos: Se incluyeron todos los pacientes diagnosticados en nuestro centro de miocardiopatía de estrés mediante ventriculografía entre febrero de 2010 y diciembre de 2015. Se estudiaron las características clínicas y se realizó análisis digital del ECG de 12 derivaciones obtenido entre las 24 y las 48 horas tras el inicio de los síntomas, independientemente de la llegada al hospital.

Resultados: Se incluyeron 67 pacientes, de los cuales 44 (65,7%) presentaron la variante apical y 23 (34,3%) la medioventricular. Las mujeres representaron el 91% de nuestra cohorte. La mediana de edad fue 78,9 años (rango intercuartílico 67,7-83,2). El 88% de los pacientes tenían ECG realizado entre las 24 y 48 horas tras el inicio de los síntomas. Se objetivó ritmo sinusal en el 91,5% de los ECG analizados y QRS estrecho en el 93,2%. Tras comparar los ECG obtenidos de ambos grupos se objetivaron diferencias en la localización de las ondas T negativas. La variante apical presentó un porcentaje superior de ondas T negativas en las derivaciones II, III, aVF, V3, V4, V5 y V6. Por el contrario la forma medioventricular se caracterizó por una mayor frecuencia de ondas T negativas en aVR y aVL (fig.). Además se encontraron diferencias en la duración del QT cuya mediana fue de 500 ms en los ECG de pacientes con la variante apical y 460 ms en la medioventricular ($p = 0,04$). No se hallaron diferencias significativas en la elevación del segmento ST ni la presencia de ondas Q entre ambos grupos.



Porcentajes de ondas T negativas por derivación.

Conclusiones: En nuestra serie, las variantes apical y medioventricular presentan un patrón electrocardiográfico diferente tras 48 horas del inicio de los síntomas, con una mayor proporción de ondas T negativas en cara inferior y precordiales izquierdas en el primero y en aVR y aVL en el segundo. Además la prolongación del QT es mayor en la forma apical. Estos datos sugieren que la fisiopatología de ambas entidades pueda ser diferente.