



## 6011-178. ESTRATEGIA DIAGNÓSTICA COMBINANDO LA ANGIOGRAFÍA CORONARIA MEDIANTE TOMOGRAFÍA COMPUTARIZADA Y PRUEBAS FUNCIONALES DE DETECCIÓN DE ISQUEMIA EN LA UNIDAD DE DOLOR TORÁCICO AGUDO

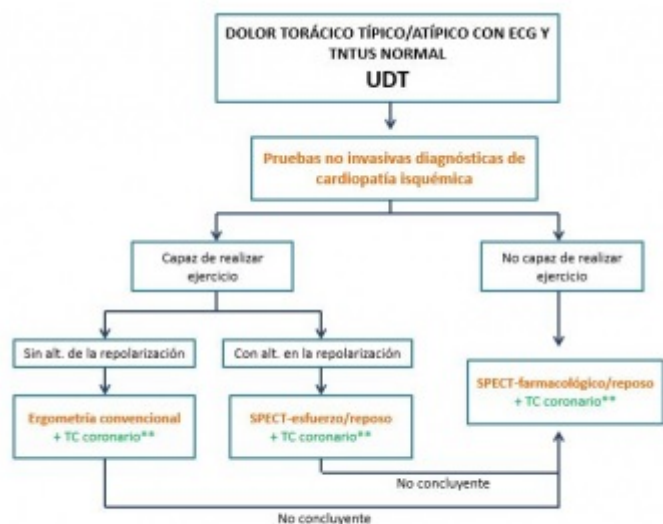
María Teresa Cano Mozo, Marta Alonso Fernández de Gatta, Maximiliano Diego Domínguez, María del Carmen Valenzuela Vicente, Elena Díaz Peláez, Ana Martín García, Manuel Barreiro Pérez y Pedro Luis Sánchez Fernández del Servicio de Cardiología del Complejo Asistencial Universitario de Salamanca.

### Resumen

**Introducción y objetivos:** El dolor torácico es un motivo frecuente de consulta en el Servicio de Urgencias. Su manejo puede plantear un problema asistencial por falta de criterios uniformes llevando a ingresos o altas hospitalarias inapropiadas y un mayor coste económico. Estudios previos sugieren que la estrategia diagnóstica combinando pruebas anatómicas y funcionales mejora la seguridad diagnóstica con una tendencia a una mayor reducción de eventos. El objetivo fue mostrar la experiencia de nuestro centro tras implantar un protocolo de Unidad de Dolor Torácico (UDT) que combina el empleo de angiografía coronaria mediante tomografía computarizada (TC coronario) Philips iCT-256 con pruebas funcionales de detección de isquemia (PFDI).

**Métodos:** Desde 1/10/2015 al 1/04/2016 se incluyeron 34 pacientes que consultaron por dolor torácico agudo en el Servicio de Urgencias, con ECG normal y seriación de troponina T ultrasensible negativa. El manejo se detalla en la figura.

**Resultados:** Las características basales de los pacientes se describen en la tabla, siendo pacientes con alta carga de factores de riesgo cardiovascular, un cuarto con diagnóstico previo de cardiopatía isquémica (14,7% infarto de miocardio), estando revascularizados un 20% (9% mediante cirugía). Un tercio de los pacientes estaban tratados con antiagregante, estatina, bloqueadores beta o IECA/ARA II. El 74% de los pacientes presentaban un dolor torácico atípico. Se realizó TC coronario a 26 (77%), combinado con ergometría convencional (EC) en 19 y con SPECT miocárdico en 4. En el resto se realizó EC (2), EC más SPECT (1) y SPECT (5). En 3 pacientes se detectaron lesiones graves por TC no realizándose PFDI y sí coronariografía invasiva, confirmándose el diagnóstico de síndrome coronario agudo en 2 de ellos y demostrándose un falso negativo en 1. 3 pacientes presentaban lesiones coronarias intermedias por TC, solo en un caso con test de isquemia positivo y de bajo riesgo. Durante una mediana de 98 (2-187) días de seguimiento no se han objetivado eventos cardiovasculares ni muertes.



\*\* Se realizará TC coronario a todos los pacientes que no presenten enfermedad coronaria previa

Manejo del dolor torácico agudo con ECG normal y seriación de troponina T ultrasensible negativa.

Características basales de los pacientes	
Varón (%)	19 (56)
Edad media ± DE	60 ± 13
HTA (%)	18 (53)
DM (%)	7 (20)
DL (%)	16 (47)
Obesidad (%)	14 (41)
Sobrepeso (%)	13 (38)
Tabaquismo (%)	8 (24)
IRC (%)	4 (12)
ACV/AIT (%)	2 (6)
SAHS (%)	2 (6)

EPOC (%)	1 (3)
Cardiopatía isquémica previa (%)	9 (26)
Insuficiencia cardíaca previa (%)	2 (6)

**Conclusiones:** La estrategia combinada de TC coronario y PFDI para el manejo del dolor torácico agudo es segura, con baja tasa de eventos en el seguimiento y nos permite implementar un tratamiento en prevención primaria en aquellos p en los que se detectan lesiones coronarias no significativas.