



6029-367. CIERRE PERCUTÁNEO DE OREJUELA IZQUIERDA GUIADO POR ECOGRAFÍA INTRACARDIACA

Felipe Hernández Hernández, Adolfo Fontenla Cerezuela, Sandra Mayordomo Gómez, Sagrario Fernández Casares, Iván Tomás Gómez Blázquez, María Natalia Tovar Forero, Blanca Coto Morales y Fernando Arribas Ynsaurriaga del Hospital Universitario 12 de Octubre, Madrid.

Resumen

Introducción y objetivos: El cierre percutáneo de la orejuela izquierda (OI) suele guiarse con ecografía transesofágica (ETE). En algunos pacientes hay contraindicaciones para su uso (varices esofágicas, esofaguectomía, endoprótesis esofágicas) y la ecografía intracardiaca (EIC) es una alternativa sencilla y atractiva.

Métodos: 4 pacientes con fibrilación auricular e indicación clínica de cierre de OI según las escalas CHADS₂-VASc y HAS-BLED, presentaban contraindicación para ETE por patología esofágica grave. Se utilizó un catéter de EIC por acceso femoral para guiar el procedimiento, inicialmente para facilitar la punción transeptal. Una vez realizada ésta, se intentó avanzar el catéter de EIC hacia aurícula izquierda por el mismo orificio, o en caso de no conseguirlo se realizó una segunda punción transeptal. Se abocó el catéter de EIC a la OI para analizar la presencia de trombos y las dimensiones y morfología de la misma. El resto del procedimiento se realizó de forma similar al guiado por ETE, con angiografías selectivas en la OI. La posición final del dispositivo se confirmó con EIC antes de su liberación definitiva.

Resultados: En los 4 casos se consiguió avanzar el catéter de EIC hacia aurícula izquierda, en 2 de ellos por el mismo orificio de la punción transeptal inicial y en otros 2 tras realizar una segunda punción. Se descartó la presencia de trombos en los 4 casos. Tras realizar angiografías selectivas se compararon las medidas de la OI con la EIC (media 24 mm con angiografía y 25 mm con EIC) y se implantaron dispositivos específicos (Amulet, St Jude Medical), con un tamaño medio de 28 mm (22-34 mm). La EIC mostró con claridad la posición de lóbulo y disco tras el implante, así como la distancia hasta la valva anterior mitral y la vena pulmonar superior izquierda. Todos los dispositivos se liberaron sin incidencias y permanecían en correcta posición en eco de control a las 24 horas y al mes. Un paciente sufrió un derrame pericárdico grave al retirar la vaina de liberación, y requirió pericardiocentesis que se realizó con éxito. Tras un seguimiento medio de 4 meses no ha habido eventos embólicos ni hemorrágicos significativos.

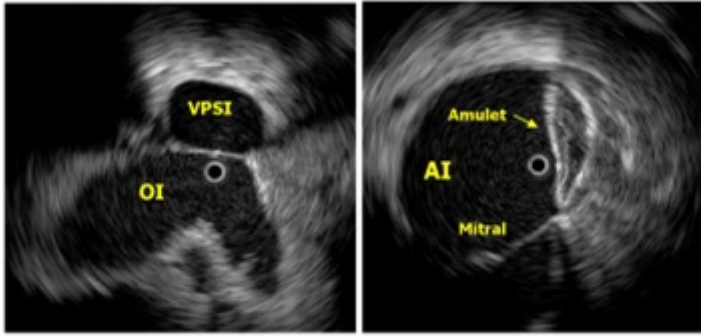


Imagen basal con ecografía intracardiaca de orejuela izquierda y vena pulmonar (izquierda) y tras implante de dispositivo (derecha).

Conclusiones: El cierre percutáneo de OI guiado por EIC desde la aurícula izquierda es sencillo, proporciona imágenes de alta calidad antes y después del implante y puede ser una buena alternativa en casos donde el uso de ETE está contraindicado.