



## 4028-4. MORTALIDAD A LARGO PLAZO DE LA ENDOCARDITIS INFECCIOSA TRATADA MEDIANTE DOBLE SUSTITUCIÓN VALVULAR Y RECONSTRUCCIÓN DE LA FIBROSA MITROAÓRTICA MEDIANTE LA TÉCNICA DE DAVID

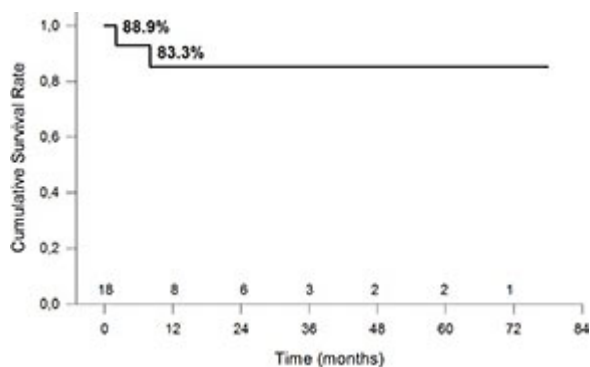
Fernando de Torres Alba<sup>1</sup>, Teresa López Fernández<sup>1</sup>, Silvia Cayetana Valbuena López<sup>1</sup>, Ángel Manuel Iniesta Manjavacas<sup>1</sup>, Ulises Ramírez-Valdiris<sup>2</sup>, Mar Moreno Yangüela<sup>1</sup>, José María Mesa García<sup>2</sup> y José Luis López Sendón<sup>1</sup> del <sup>1</sup>Servicio de Cardiología y <sup>2</sup>Servicio de Cirugía Cardíaca, Hospital Universitario La Paz, Madrid.

### Resumen

**Introducción y objetivos:** La endocarditis infecciosa complicada con abscesos paravalvulares y afectación de la fibrosa mitroaórtica requiere un abordaje quirúrgico agresivo mediante doble sustitución valvular y reconstrucción de la fibrosa mitroaórtica mediante parches de material exógeno para controlar la infección y restaurar las estructuras afectadas. El objetivo del estudio fue evaluar los resultados precoces y a largo plazo de la cirugía de doble sustitución valvular y reconstrucción de la fibrosa mitroaórtica con pericardio bovino.

**Métodos:** Se analizaron los resultados quirúrgicos de todos los pacientes consecutivos sometidos a cirugía de doble sustitución valvular con reconstrucción de la fibrosa mitroaórtica entre junio de 2006 y diciembre de 2012 en nuestro centro.

**Resultados:** Se realizaron 18 intervenciones en 17 pacientes ( $59 \pm 17$  años, 78% varones) durante el periodo de estudio. El 33.3% de los pacientes tenía endocarditis sobre válvula nativa. 4 pacientes con endocarditis sobre válvula protésica tenían antecedente de dos o más cirugías cardíacas previas (rango 2-4). El Euroscore medio fue de 44%. 2 pacientes precisaron cirugía emergente por *shock* cardiogénico. Se utilizó pericardio bovino para la reconstrucción de la fibrosa mitroaórtica en todos los pacientes. La mediana de seguimiento fue de 10 meses. 2 pacientes (11%) murieron en el posoperatorio inmediato. Un paciente requirió una reintervención por recurrencia tardía de la endocarditis infecciosa. El 88.9% de los pacientes se encontraron libres de muerte o reintervención a los 6 meses y el 83.3% a 1 año (fig.). El seguimiento ecocardiográfico reveló dehiscencias paravalvulares en 11 pacientes, causantes de regurgitación de grado severo en 6 de ellos. Ningún paciente fue reoperado por regurgitación paravalvular, pero uno de ellos se sometió a cierre percutáneo del defecto.



**Figura.** Curva de Kaplan-Meyer de supervivencia global.

**Conclusiones:** El tratamiento de la endocarditis infecciosa mediante doble sustitución valvular y reconstrucción de la fibrosa mitroaórtica (técnica de David) tiene unos resultados excelentes a largo plazo en nuestra serie. Sin embargo, las dehiscencias periprotésicas no son infrecuentes y si causan insuficiencia severa pueden condicionar el pronóstico tras la cirugía. Un seguimiento clínico y ecocardiográfico estrecho es necesario en estos pacientes.