



4038-3. TRATAMIENTO DE LESIONES EN BIFURCACIÓN CORONARIA CON *STENT* BIOABSORBIBLE E INFLADO FINAL CON DOS BALONES (*KISSING BALLOON*). CAMBIOS INDUCIDOS EN LA GEOMETRÍA DEL *STENT* BIOABSORBIBLE

Pedro Martín Lorenzo¹, Javier Suárez de Lezo², José Nóvoa Medina¹, Manuel Pan Álvarez-Osorio², Soledad Ojeda Pineda², Maité León Sosa¹, José Suárez de Lezo Cruz Conde² y Alfonso Medina Fernández-Aceytuno¹ del ¹Hospital Universitario de Gran Canaria Dr. Negrín, Las Palmas de Gran Canaria (Las Palmas) y ²Hospital Universitario Reina Sofía, Córdoba.

Resumen

Introducción: Los cambios inducidos en la plataforma de un *stent* metálico tras el inflado simultáneo con dos balones o *kissing balloon* (KB) han sido bien estudiados mediante estudios *in vitro* e *in vivo*. No existe información al respecto con el andamiaje bioabsorbible (BVS). En este sentido, nuestros estudios *in vitro* muestran integridad del BVS y ausencia de fracturas, tras el inflado final en KB.

Métodos: Entre agosto de 2012 y abril de 2013, setenta lesiones que afectaban a una bifurcación coronaria fueron tratadas con BVS. En 20 lesiones tras implantar el BVS, se finalizó el procedimiento mediante KB. La razón para la intervención sobre el ramo secundario (RS) fue la presencia de estenosis significativa basal a dicho nivel en 14 pacientes y la inducción de daño tras el implante del BVS en el vaso principal en 6 pacientes. En todos los pacientes, se realizó un estudio con ecografía intracoronaria desde el vaso principal antes del tratamiento, tras el implante del BVS y tras el KB. Se midió el área del BVS a nivel del segmento proximal, antes del origen del RS, tras el origen del RS y en el segmento distal.

Resultados: El procedimiento se realizó con éxito en el 100% de los casos. El diámetro del BVS implantado fue de $3,13 \pm 0,32$ mm y la presión de inflado fue de 15 ± 1 atm. El diámetro del balón inflado en el vaso principal fue $2,8 \pm 0,3$ mm (0,5 mm menor que el diámetro del BVS), mientras que el balón inflado en el ramo secundario fue $2,3 \pm 0,2$ mm. La presión de inflado de ambos balones durante el KB fue de 7-8 atm. Se observó integridad del BVS tras el inflado final en KB en todos los pacientes. En todos los casos se documentó adecuada aposición del BVS a nivel proximal y una mejoría angiográfica del origen del ramo secundario tras el KB. Los cambios inducidos en la geometría del BVS se muestran en la tabla. Se produjo una trombosis subaguda del BVS (48 h) que se trató mediante dilatación con balón. Tras 6 ± 2 meses de seguimiento no se han producido eventos cardiacos adversos mayores.

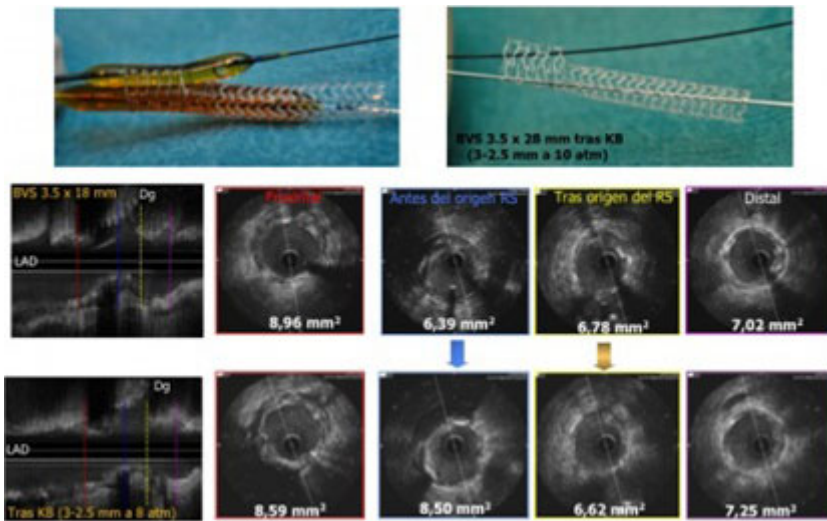


Figura. Stent bioabsorbible y kissing balloon.

Cambios ultrasónicos inducidos en la geometría del BVS tras KB		Tras implante de BVS	Tras KB
Segmento proximal	Área, mm ²	7,48 ± 1,73	7,95 ± 1,99
	IS	0,85 ± 0,06	0,86 ± 0,05
Antes del origen del RS	Área, mm ²	6,70 ± 1,99	7,53 ± 2,04
	IS	0,81 ± 0,08	0,80 ± 0,07
Tras el origen del RS	Área, mm ²	6,03 ± 1,76	5,89 ± 1,67
	IS	0,85 ± 0,06	0,82 ± 0,07
Segmento distal	Área, mm ²	6,99 ± 2,03	7,01 ± 1,72
	IS	0,84 ± 0,06	0,84 ± 0,05

BVS: *stent* bioabsorbible, KB: *kissing balloon*, R:s ramo secundario, IS: índice de simetría.

Conclusiones: El inflado en *kissing balloon* tras el tratamiento de una bifurcación coronaria con BVS es factible y seguro, sin producir distorsión ni fracturas del dispositivo. El seguimiento clínico a medio plazo es favorable, si bien se necesita mayor periodo de seguimiento para confirmar estos resultados.