



## 4018-4. CARACTERÍSTICAS CLÍNICAS Y PRONÓSTICO DE LA TROMBOSIS MUY TARDÍA DE *STENTS* CONVENCIONALES

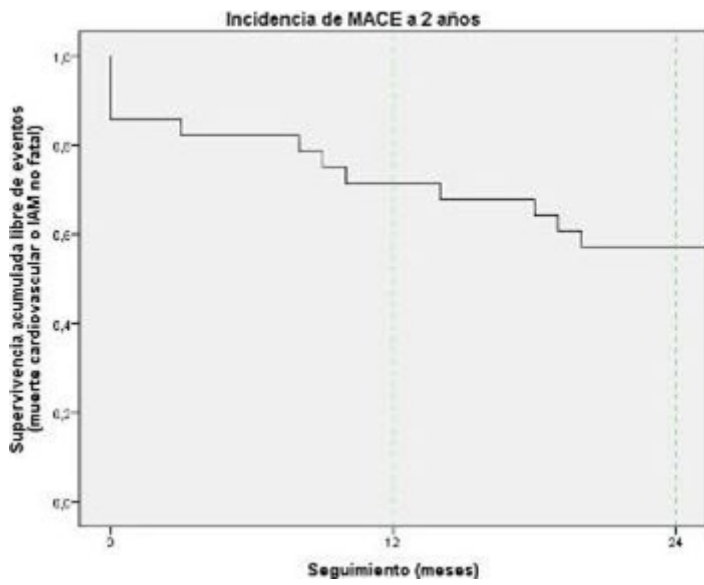
Iván Gómez Blázquez, José Antonio Baz Alonso, Ángel Salgado Barreira, Saleta Fernández Barreira, Guillermo Bastos Fernández, Antonio Alejandro de Miguel Castro, Alberto Ortiz Sáez y Andrés Iñiguez Romo del Hospital do Meixoeiro, Vigo (Pontevedra).

### Resumen

**Objetivos:** La trombosis (TS) de *stent* convencional (SC) que sucede más de 1 año después de su implante (trombosis muy tardía) es una complicación infrecuente. Según estudios recientes se asocia a la presencia de neoaterosclerosis intrastent, pero no existe evidencia sobre el perfil clínico y el pronóstico de los pacientes (p). El objetivo del estudio es determinar las características clínicas y el pronóstico de los p con TS confirmada angiográficamente y muy tardía de un SC.

**Métodos:** Estudio observacional prospectivo. Entre los años 2006 y 2012 se realizaron en nuestro centro 11.266 coronariografías a p con un síndrome coronario agudo y en 34 casos (0,3%) se objetivó una TS definitiva muy tardía de SC. Se completó seguimiento de 1 año en todos los p y de 2 años en 28 p. Se consideró evento cardíaco mayor (MACE) el compuesto por muerte cardiovascular o infarto agudo de miocardio (IAM) no fatal.

**Resultados:** La edad media de los p con TS muy tardía de SC fue  $62 \pm 14$  años, con 94% hombres, 55% fumadores, 26% diabéticos, 79% dislipémicos y 71% hipertensos. La forma de presentación de la TS muy tardía de SC fue IAM con elevación de ST (IAMEST) en 31 p (91%) e IAM sin elevación de ST en 3 p (9%). La localización más frecuente de la TS fue la coronaria derecha (56%). La mediana de tiempo transcurrido desde el implante del SC a la TS muy tardía fue 7,5 años (rango intercuartil, 3,8-9,5 años) y la mayoría de p (72%) estaban con terapia antiagregante oral en el momento de la TS (66% sólo aspirina, 6% doble antiagregación). Todos los p fueron tratados con éxito con una nueva intervención coronaria percutánea (ICP), con implante de un *stent* intrastent en el 85% de los casos (15 p *stent* farmacoactivo y 14 p SC). Los p con TS muy tardía de SC presentaron un deterioro significativo de la FEVI (de  $62 \pm 10\%$  a  $50 \pm 11\%$ ;  $p < 0,001$ ). La incidencia de MACE fue 14%, 26% y 43% a 30 días, 1 año y 2 años respectivamente. De los 28 p con seguimiento a 2 años, 6 p murieron y 6 p presentaron un IAMEST no fatal (recurrencia de la TS en 3 p e IAM en otro vaso en 3 p).



**Figura.** Trombosis muy tardía de stents convencionales. Incidencia de MACE a 2 años.

**Conclusiones:** La TS muy tardía de SC es un fenómeno infrecuente, se presenta generalmente como IAMEST y su tratamiento con una nueva ICP es factible. La incidencia de eventos cardiacos mayores en este grupo de p es alta y están relacionados tanto con la TS previa como con la progresión de la enfermedad coronaria.