



## 5020-5. TROMBOSIS EN VÁLVULA AÓRTICA TRANSCATÉTER

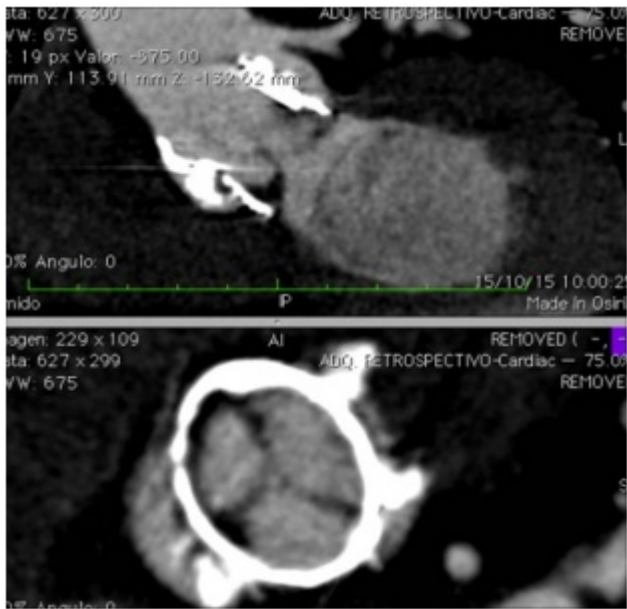
Luisa Salido Tahoces, Rosa Ana Hernández Antolín, Covadonga Fernández Golfín, Ana Ayala, José Julio Jiménez Nácher, José Luis Moya Mur, José Luis Mestre Barceló y José Luis Zamorano Gómez del Hospital Universitario Ramón y Cajal, Madrid.

### Resumen

**Introducción y objetivos:** La trombosis valvular (TV) es una complicación de interés creciente de las válvulas transcáteter. La incidencia, patogénesis y factores predisponentes actualmente no son bien conocidos. Nuestro objetivo es presentar 3 casos de trombosis precoz tras el implante de una válvula aórtica percutánea de segunda generación.

**Métodos:** En un periodo comprendido entre enero 2012 julio de 2015 se implantaron un total de 115 TAVIs en nuestro centro (99 Edwards Sapien XT, 6 Direct *flow*, 10 Lotus). El protocolo de seguimiento clínico y ecocardiográfico fue idéntico para todas las válvulas a los 2-4 meses, 1 año y después cada año.

**Resultados:** En el seguimiento se detectaron 3 pacientes con trombosis de la válvula (en todos ellos la válvula implantada fue Lotus). El diagnóstico de TV se hizo durante la primera visita de seguimiento, todos los pacientes presentaban disnea progresiva y el ecocardiograma de control reveló un aumento significativo en los gradientes transaórticos (45, 70 y 40 mmHg). La ecocardiografía transesofágica (ETE) y tomografía computarizada (TC) detectaron una reducción en la movilidad de los velos e imágenes compatibles con trombo en los 3 pacientes. Como factores predisponentes, 2 pacientes tuvieron eventos tromboticos anteriores (embolia pulmonar, trombosis venosa profunda) y el otro alto riesgo de sangrado (enfermedad hepática grave). En el momento del diagnóstico 2 pacientes estaban con terapia antiagregante simple y otro con anticoagulación (INR en rango terapéutico). Iniciamos terapia anticoagulante (heparina intravenosa/heparina de bajo peso molecular) asociado a un antiagregante. Todos los pacientes presentaron una mejoría clínica muy significativa, con disminución de los gradientes casi hasta su normalización e importante reducción de la imágenes del tac sugerentes de trombo.



### *Trombosis TAVI.*

**Conclusiones:** La TV precoz después TAVI puede ser más frecuente de lo descrito. Los factores protrombóticos, el tratamiento de antiagregación/anticoagulación y el diseño de la válvula pueden ser factores contribuyentes. Los síntomas son progresivos y relativamente bien tolerados. La terapia anticoagulante a largo plazo podría ser eficaz como tratamiento de estos pacientes.