Rev Esp Cardiol. 2017;70(Supl 1): 642

Revista Española de Cardiología

6003-73. DILATACIÓN AURICULAR IZQUIERDA Y RIESGO CARDIOEMBÓLICO EN PACIENTES CON FIBRILACIÓN AURICULAR NO VALVULAR: CUANDO LAS PIEZAS ENCAJAN

Luis Eduardo Enríquez Rodríguez[1], Luis Borrego Bernabé[1], Leopoldo Pérez de Isla[1], Andrea Rueda Liñares[2], Carolina Espejo Paeres [1], Marta Jiménez Martín[3], Juan José González Ferrer[1] y Julián Pérez Villacastín[1] del [1]Hospital Clínico San Carlos, Madrid, [2]Hospital Central de la Defensa, Madrid, y [3]Complejo Hospitalario de Navarra, Pamplona (Navarra).

Resumen

Introducción y objetivos: La evaluación del riesgo cardioembólico es crucial en el manejo adecuado de los pacientes con fibrilación auricular no valvular (FANV). En la actualidad los scores de riesgo están basados en parámetros clínicos sin tomar en consideración hallazgos ecocardiográficos. El objetivo del presente estudio es evaluar si la dilatación de la aurícula izquierda (AI) se asocia con un mayor riesgo cardioembólico evaluado por las escalas CHA_2DS_2-VASc, CHADS2 y ATRIA; así como también con una mayor presencia de trombos en la orejuela izquierda (OI) en una cohorte de pacientes con FANV.

Métodos: Se revisaron las historias clínicas y los ecocardiogramas transtorácicos (ETT) y transesofágicos (ETE) de 477 pacientes consecutivos con FANV que se programaron para cardioversión eléctrica guiada por ETE entre octubre de 2012 y marzo de 2016. Se clasificó el tamaño de la aurícula izquierda según el ETT en normal, dilatación leve, moderada y grave según las recomendaciones de la Sociedad Europea de Imagen Cardiovascular, y se calcularon las escalas de riesgo cardioembólico y hemorrágico. Se valoró además la presencia de trombo en la OI mediante ETE.

Resultados: La edad media de la población fue 66,1 ± 12,1 años (31,2% mujeres). La AI fue normal en 89 pacientes (18,6%), con dilatación leve en 187 (39,2%), moderada en 154 (32,3%) y grave en 47 (10%). Los pacientes con dilatación moderada-grave de la AI comparados con aquellos con AI normal o levemente dilatada tenían una mayor puntuación en las escalas CHA_2DS_2-VASc 2,96 ± 1,8 frente a 2,2 ± 1,6, p = 0,01; $CHADS_2$ 1,82 ± 1,3 frente a 1,27 ± 1,3, p = 0,001; ATRIA 4,79 ± 3,1 frente a 3,75 ± 2,99, p = 0,01; y HAS BLED 2,0 ± 1,2 frente a 1,6 ± 1,6 p = 0,008, así como una mayor prevalencia de trombos en la OI (9,52 frente a 2,6%, p = 0,004). La tendencia ascendente en la puntuación de estos scores así como en la prevalencia de trombos en la OI fue constante con cada grado de aumento de la dilatación de la AI (figura).

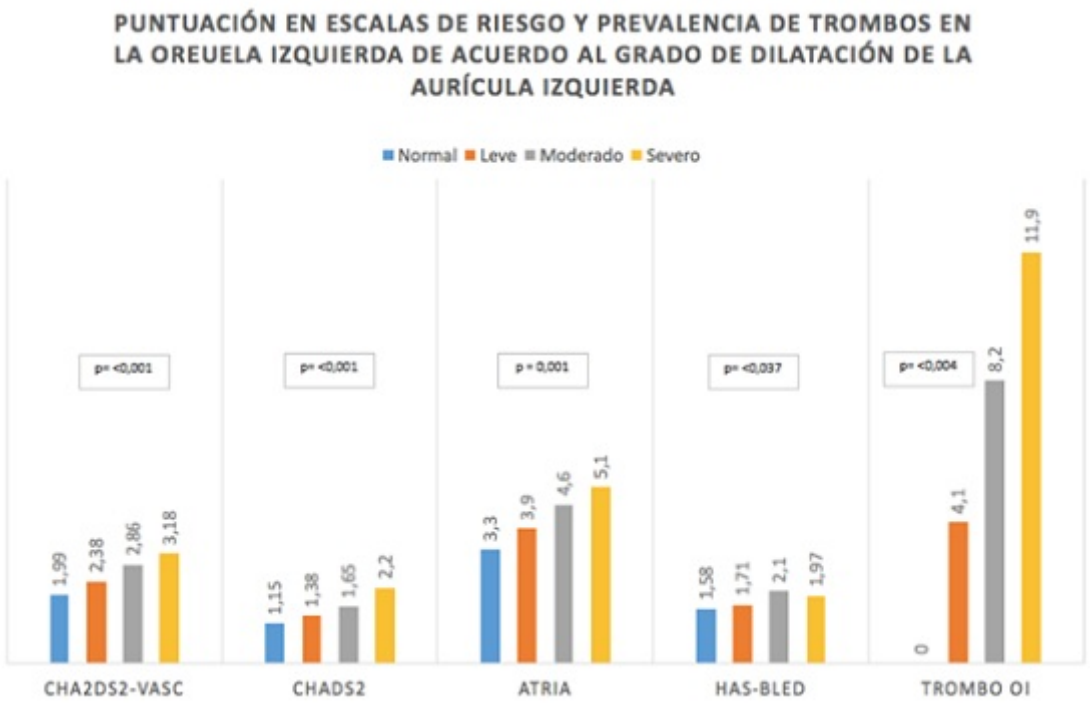

Características clínicas y ecocardiográficas de pacientes con aurícula izquierda normal y levemente dilatada frente a pacientes con dilatación auricular izquierda moderada-grave.

Características clínicas y ecocardiográficas de pacientes con aurícula izquierda normal y levemente dilatada frente a pacientes con dilatación auricular izquierda moderada-grave

	Normal-leve	Moderada-grave	p valor
Edad (años)	64,8 ± 12,1	67,9 ± 11,2	0,34
% mujeres	32	31	0,87
HTA (%)	61	70	0,11
DM2 (%)	16	24	0,016
ICC (%)	14,4	34,3	0,001
FEVI (%)	58,2 ± 9,9	53,6 ± 12,9	0,001
IAM previo (%)	10	15	0,76
Ictus (%)	6	6,5	0,98

EPOC (%)	7	6	0,88
CHA_2DS_2-VASc	2,2 ± 1,6	2,96 ± 1,8	0,01
CHADS2	1,27 ± 1,3	1,82 ± 1,3	0,001
ATRIA	3,75 ± 2,99	4,79 ± 3,1	0,01
HAS-BLED	1,6 ± 1,6	2,0 ± 1,2	0,008
Trombo OI (%)	2,6	9,52	0,004

Conclusiones: La dilatación progresiva de la AI se correlaciona con puntuaciones más altas en las escalas de riesgo cardioembólico CHA_2DS_2-VASc, $CHADS_2$, y ATRIA, así como a una mayor prevalencia de trombos en la OI. Lo anterior sugiere que este parámetro ecocardiográfico podría ser útil para la estratificación del riesgo en pacientes con FANV.