Rev Esp Cardiol. 2017;70(Supl 1): 974

Revista Española de Cardiología

6034-406. NUESTRA EXPERIENCIA EN EL CIERRE PERCUTÁNEO DE DEFECTOS DEL SEPTO INTERVENTRICULAR EN PACIENTES ADULTOS

Luis Fernández González, Roberto Blanco Mata, Koldo García San Román, Juan Carlos Astorga Burgo, Aída Acin Labarta, Luis Escobar, M. Jesús Arriola Meabe y Juan Carlos Alcíbar Villa del Hospital de Cruces, Barakaldo (Vizcaya).

Resumen

Introducción y objetivos: La comunicación interventricular (CIV) presenta múltiples variedades anatómicas siendo infrecuentes en la población adulta sin cardiopatía congénita asociada. El cierre percutáneo es factible en los defectos musculares (congénitos o adquiridos siendo el más frecuente como complicación mecánica del infarto de miocardio), en los defectos perimembranosos y en las CIV posoperatorias (sobre todo tras cirugía valvular aórtica). El cierre percutáneo es una opción a tener en cuenta especialmente en pacientes sometidos previamente a varias cirugías cardiacas o pacientes inestables en los que el riesgo quirúrgico es alto.

Métodos: Entre marzo de 2006 y marzo de 2017 hemos intentado el cierre percutáneo de CIV en 9 pacientes con edad media de 61,9 ± 16,1. Dos de ellos (22,2%) presentaban una CIV perimembranosa congénita, 2 (22,2%) presentaban CIV posinfarto y 5 de ellos tras cirugía cardiaca. Desde el punto de vista clínico en 3 (33,3%) de ellos la situación era de *shock* cardiogénico, el resto presentaban deterioro de la situación funcional para la disnea (NYHA II y III).

Resultados: En todos ellos el implante se realizó siguiendo la misma técnica mediante instauración de circuito arteriovenoso. Todos los dispositivos utilizados fueron de la familia Amplatzer. Se consiguió el implante en el 100% de los pacientes aunque en 2 de ellos fue necesario un segundo procedimiento. Solamente se produjeron 2 complicaciones (un hematoma retroperitoneal y un bloqueo aurículo-ventricular (BAV) completo con necesidad de implante de marcapasos definitivo). Se ha realizado seguimiento de todos los pacientes, con mejoría clínica clara en 6 de los 9 pacientes con 2 fallecimientos siendo ambos en los que el procedimiento fue realizado en situación de *shock* cardiogénico.

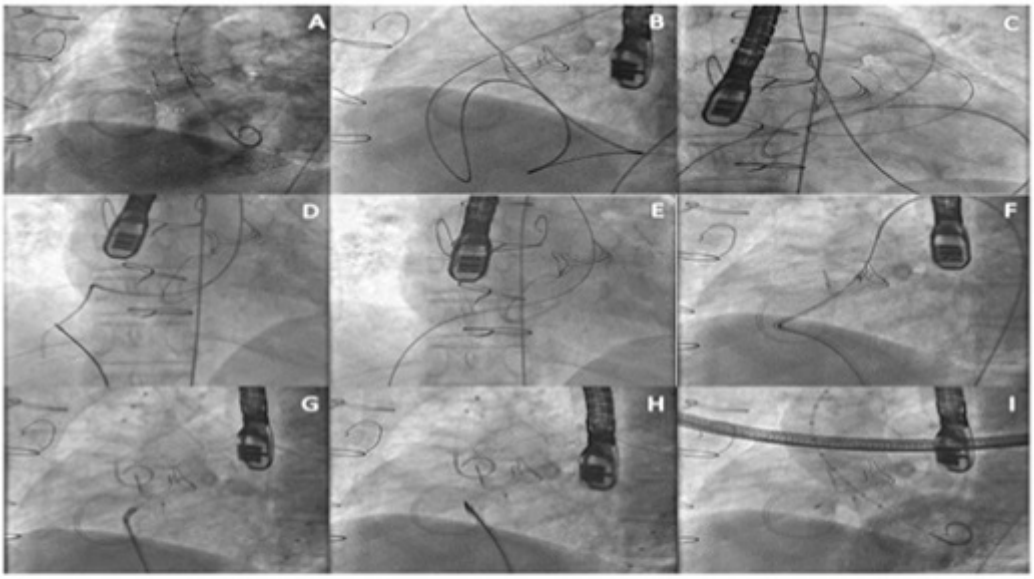

Figura 1: A. Imagen de aortografía que delimita el defecto. **B**. Paso de guía desde la arteria femoral atravesando la bioprótesis aórtica, la CIV y llegando a la arteria pulmonar. **C , D y E**. Desde la vena femoral se introduce un catéter lazo capturándose la guía en arteria pulmonar y externalizándose por la vena femoral con lo que se forma un circuito arterio-venoso. **F**. Desde el vena femoral se introduce el catéter transportador del dispositivo atravesando el defecto. **G**. Liberación del disco distal en ventrículo izquierdo. **H**. Liberación del disco proximal. **I**. Aortografía para comprobación de resultado final con mínimo shunt residual.

Características

	Fecha	Edad	Cirugía cardiaca previa	Tipo de CIV	Tamaño (cm)	Dispositivo	Éxito implante	CIV residual	Complicaciones	Vivo
1	3/2006	71	Sí	Post-IAM posterior	1,1	Muscular VSD Occluder	Si (Al 2º procedimiento)	No	No	Sí
2	6/2006	49	No	Perimembranosa	1	Membranous VSD Occluder	Sí	No	Hematoma retroperitoneal	Sí
3	5/2010	68	Sí	Post-IAM apical	0,8	Muscular VSD Occluder	Sí	No	No	No
4	7/2011	41	No	Tras cirugía de Konno	0,5	ADO II	Sí	No	No	No
5	4/2012	35	Sí	Perimembranosar	1,0	ADO II	Sí	Moderada	No	Sí

6	3/2015	81	No	Tras RVAo	0,9	Muscular VSD Occluder	Sí	Leve	No	Sí
7	8/2016	74	Sí	Post-IAM apical	0,8	Cribiforme	Sí	No	No	Sí
8	3/2015	57	No	Tras RVAo	0,8	Muscular VSD Occluder	Sí	Leve	BAV alto grado	Sí
9	2/2017	81	No	Tras RVAo	0,8	Muscular VSD Occluder	Sí (Al 2º procedimiento)	No	No	Sí

RVAo: recambio valvular aórtico. BAV: bloqueo aurículo ventricular. VSD: ventricular septal defect.

Conclusiones: El cierre percutáneo de CIV actualmente con los nuevos dispositivos es un procedimiento seguro con baja tasa de complicaciones en manos expertas y que es una buena alternativa a la cirugía especialmente en pacientes con varias cirugías cardiacas previas o en situación de inestabilidad clínica importante en los que la cirugía es de alto riesgo. Uno de los principales problemas sigue siendo BAV algo que está disminuyendo con la introducción de nuevos dispositivos como el Nit Occluder.