

inmediato se recuperó el ritmo sinusal. La evolución posterior fue buena y se complementaron 6 semanas de tratamiento antibiótico. Los hemocultivos posteriores fueron negativos y el control ecocardiográfico no mostró imágenes compatibles con EI (figuras 2C-D).

El SCA es una complicación precoz e infrecuente de la EI<sup>1,2</sup>. Su incidencia es difícil de calcular; en la serie de Manzano et al.<sup>1</sup>, de 586 pacientes con EI, 14 (2,9%) presentaron SCA como complicación, con afección más frecuente de la válvula aórtica, generalmente en prótesis valvulares<sup>1</sup>. El SCA se presenta agudo, en la primera semana en la mayoría de los pacientes, y se asocia más a infección valvular aórtica, insuficiencia valvular grave, complicaciones perianulares de gran tamaño y gran mortalidad<sup>1</sup>. No se ha relacionado un microorganismo específico, aunque se asocia en gran porcentaje a patógenos virulentos como *Staphylococcus aureus*<sup>1</sup>.

En su mayoría, el territorio dañado es el anterior o el anterolateral<sup>1</sup>, mientras que es escasa la presentación de casos con elevación del segmento ST. La compresión extrínseca de las arterias coronarias secundaria a complicaciones perianulares de gran tamaño (seudoaneurismas y abscesos) es la causa más frecuente, seguida de la embolia coronaria séptica<sup>1,2</sup>. Otros mecanismos indicados son la isquemia precipitada por estado inflamatorio sistémico, con incremento de la demanda miocárdica de oxígeno en el síndrome febril, anemia y/o sepsis, así como la insuficiencia aórtica grave que genera isquemia miocárdica debido a reducción de la presión de perfusión y la reserva coronaria<sup>1,2</sup>.

Respecto al tratamiento, no se recomienda la terapia fibrinolítica si se sospecha esta complicación, pues tiene relación con mayores incidencia de hemorragia cerebral y mortalidad<sup>3,4</sup>. Se piensa que se debe a la alta prevalencia de infartos cerebrales silentes y aneurismas micóticos por embolias sépticas, junto con el riesgo de hemorragia que conlleva la bacteriemia<sup>4</sup>. Se ha demostrado que la cirugía temprana reduce significativamente los eventos embólicos<sup>5</sup>. Manzano et al.<sup>1</sup> proponen como estrategia terapéutica remitir a cirugía sin coronariografía previa a los pacientes con SCA sin elevación del ST por EI aórtica y complicaciones perianulares, previa realización de ecocardiografía transesofágica<sup>1</sup>. En caso de SCA con elevación del ST y/o ausencia de complicación perianular, proponen realizar coronariografía y, si hay oclusión coronaria, optar por angioplastia con balón e implante de *stent* si se considera necesario<sup>1</sup>, con coronariografía de control a los 10-15 días por el riesgo de aneurisma micótico coronario tras el *stent*<sup>1</sup>.

Sin embargo, otros autores<sup>4</sup> y nuestro grupo consideran que el riesgo que conlleva la estrategia del implante de *stent*<sup>1,6</sup> en un contexto de bacteriemia y ausencia de placa aterosclerótica posiciona el beneficio de la tromboaspiración como estrategia inicial para estos pacientes, y única, si es eficaz. Con la ventaja añadida de la

monoterapia antiplaquetaria, que evita el riesgo de hemorragia cuando se compara con la doble antiagregación necesaria tras el *stent*. Finalmente, para los pacientes con complicaciones perianulares y sin elevación del segmento ST, la tomografía computarizada coronaria podría ser la alternativa de elección en el estudio de la anatomía coronaria previo a la intervención quirúrgica.

## MATERIAL SUPLEMENTARIO



Se puede consultar material suplementario a este artículo en su versión electrónica disponible en [doi:10.1016/j.recesp.2016.07.021](https://doi.org/10.1016/j.recesp.2016.07.021).

Javier Urmeneta Ulloa\*, Isabel Molina Borao, Esther Sánchez-Insa, Carmen Aured Guallar, Carlos López Perales y Juan Sánchez-Rubio

Departamento de Cardiología, Hospital Universitario Miguel Servet, Zaragoza, España

\* Autor para correspondencia:

Correo electrónico: [javierurmenetaulloa@gmail.com](mailto:javierurmenetaulloa@gmail.com) (J. Urmeneta Ulloa).

On-line el 13 de septiembre de 2016

## BIBLIOGRAFÍA

- Manzano MC, Vilacosta I, San Román JA, et al. Síndrome coronario agudo en la endocarditis infecciosa. *Rev Esp Cardiol*. 2007;60:24-31.
- San Román García E, Morales Pérez LM, Álvarez Plasencia R. Acute coronary syndrome with infective endocarditis. *Rev Fed Arg Cardiol*. 2013;42:222-223.
- Perera R, Noack S. Acute myocardial infarction due to septic coronary embolism. *N Engl Med*. 2000;342:977-978.
- Whitaker J, Saha M, Fulmali R, Perera D. Successful treatment of ST elevation myocardial infarction caused by septic embolus with the use of a thrombectomy catheter in infective endocarditis. *BMJ Case Reports*. 2011. Disponible en: <http://dx.doi.org/10.1136/bcr.03.2011.4002>
- Castiñeira-Busto M, Abu-Assi E, Martínez-Monzonis A, Peña-Gil C, Roposeiras-Roubin S, González-Juanatey JR. Predicción del riesgo de embolia sistémica séptica en pacientes con endocarditis infecciosa. *Rev Esp Cardiol*. 2015;68:78-79.
- Taniike M, Nishino M, Egami Y, et al. Acute myocardial infarction caused by a septic coronary embolism diagnosed and treated with a thrombectomy catheter. *Heart*. 2005;91:e34.

<http://dx.doi.org/10.1016/j.recesp.2016.07.021>  
0300-8932/

© 2016 Sociedad Española de Cardiología. Publicado por Elsevier España, S.L.U. Todos los derechos reservados.

## Diálisis peritoneal en pericarditis constrictiva: a propósito de 3 casos



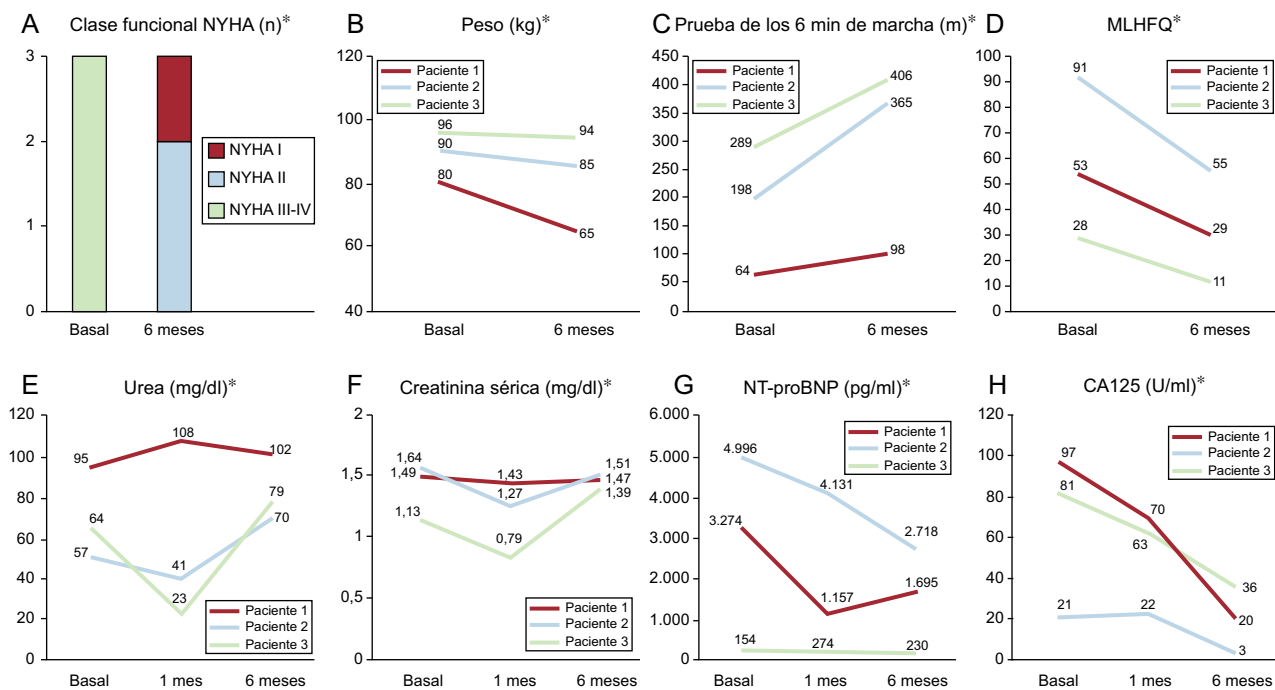
### Peritoneal Dialysis in Constrictive Pericarditis: A Report of 3 Cases

Sr. Editor:

La pericarditis constrictiva (PC) suele manifestarse con congestión sistémica y, en ausencia de tratamiento específico, tiene una elevada morbimortalidad<sup>1,2</sup>. La diálisis peritoneal continua ambulatoria (DPCA) ha surgido como una alternativa terapéutica eficaz y segura en la insuficiencia cardíaca (IC) avanzada<sup>3-5</sup>. A continuación se describe la evolución de 3 pacientes con PC incluidos en un programa de DPCA. Esta consistió en 2-

4 recambios/día de una solución de diálisis (del 1,36-2,27% de glucosa). Las características basales de los pacientes se presentan en la *tabla*.

El primer caso es un varón de 74 años, portador de prótesis mitral mecánica, con enfermedad renal crónica y PC confirmada por técnicas de imagen (*figura 1 del material suplementario*). Tras la pericardiectomía fallida, evolucionó a un estado de IC congestiva refractaria, por lo que se lo incluyó en programa de DPCA. Tras 1 y 6 meses de su inicio, se constató mejoría clínica y bioquímica, sin deterioro de la función renal basal (*figura*). El paciente no ha sufrido episodios de descompensación tras 16 meses de DPCA. Como complicaciones tuvo una infección del orificio del catéter, que se trató ambulatoriamente, y una peritonitis, que requirió ingreso y retirada temporal del catéter.



**Figura.** Evolución de parámetros analíticos, la capacidad funcional y la calidad de vida tras el inicio de la DPCA. CA125: antígeno carbohidrato 125; DPCA: diálisis peritoneal continua ambulatoria; MLHFQ: *Minnesota Living with Heart Failure Questionnaire*; NT-proBNP: fracción aminoterminal del propéptido natriurético cerebral; NYHA: clase funcional de la *New York Heart Association*. \*p < 0,05 para todas las comparaciones.

**Tabla**  
Características basales

	Caso 1	Caso 2	Caso 3
<i>Edad (años)</i>	74	75	72
<i>Sexo</i>	Varón	Varón	Varón
<i>HTA</i>	Sí	Sí	No
<i>Diabetes mellitus</i>	No	Sí	No
<i>Dislipemia</i>	No	No	No
<i>Cardiopatía isquémica</i>	No	Sí	No
<i>Enfermedad pulmonar obstructiva crónica</i>	No	Sí	No
<i>Enfermedad reumática</i>	No	No	Sí
<i>Signos vitales</i>			
Presión arterial sistólica (mmHg)	100	80	120
Presión arterial diastólica (mmHg)	50	55	60
Frecuencia cardíaca (lpm)	74	60	80
<i>Electrocardiograma y ecocardiograma</i>			
Ritmo	FA	FA	Sinusal
FEVI (%)	52	57	59
DTDVI (mm)	50	47	46
DTSVI (mm)	35	29	30
Septo (mm)	13	11	10
Pared posterior (mm)	13	11	10
Masa del ventrículo izquierdo (g)	152	169	142
Onda E (m/s)	2,19	1,32	1,43
Onda A (m/s)	—	—	0,58
TDE (ms)	268	135	254
Relación E/A	—	—	2,466
e' septal (cm/s)	9,46	—	14,9
e' lateral (cm/s)	8,09	14,8	—
Cociente E/e'	24,9	9	9,6

**Tabla (Continuación)**  
Características basales

	Caso 1	Caso 2	Caso 3
Insuficiencia mitral, grado	0	I	I
Insuficiencia tricuspídea, grado	I	III	I
Presión arterial pulmonar sistólica estimada (mmHg)	45	51	32
AI (mm)	70	54	42
Volumen de AI (ml)	131	—	126
Volumen de AI indexado (ml/m <sup>2</sup> )	—	—	62,69
Área de la AI (cm <sup>2</sup> )	37	32	—
Área de la AD (cm <sup>2</sup> )	32	—	26
TAPSE (mm)	19	15	21
S' (cm/s)	8	10,7	8,97
Diámetro de la VCI (mm)	31	16	31
Colapso inspiratorio de la VCI > 50%	No	No	No
<i>Datos de laboratorio</i>			
Hemoglobina (g/dl)	10,4	10,4	12,2
Urea (mg/dl)	95	77	42
Creatinina (mg/dl)	1,36	1,32	0,73
FGe (ml/min/1,73 m <sup>2</sup> )	54	56	63
Na (mEq/l)	138	139	139
K (mEq/l)	3,7	4	4,3
NT-proBNP (pg/ml)	4.950	3.496	101
CA125 (U/ml)	80	24	81

AD: aurícula derecha; AI: aurícula izquierda; CA125: antígeno carbohidrato 125; FA: fibrilación auricular; FGe: filtrado glomerular estimado; HTA: hipertensión arterial; DTDVI: diámetro telediastólico del ventrículo izquierdo; DTSVI: diámetro telesistólico del ventrículo izquierdo; FEVI: fracción de eyección del ventrículo izquierdo; NT-proBNP: fracción aminoterminal del propéptido natriurético cerebral; TAPSE: desplazamiento sistólico del plano del anillo tricuspídeo; TDE: tiempo de deceleración de la onda E; VCI: vena cava inferior.

El caso 2 es un varón de 75 años con enfermedad renal crónica, cardiopatía isquémica crónica y cirugía cardíaca previa por perforación y taponamiento cardíaco tras procedimiento de ablación de taquicardia ventricular. A las pocas semanas tras la cirugía, ingresó por IC aguda con evidentes signos de congestión sistémica. La ecocardiografía y la resonancia magnética cardíaca indicaron una fase inicial de PC (figura 2 del material suplementario). El paciente respondió lenta pero satisfactoriamente al tratamiento diurético intenso, pero sufrió una recidiva de la clínica precozmente tras el alta hospitalaria. Tras rechazarlo para pericardiectomía, se lo incluyó en DPCA. Al igual que el caso anterior, el paciente presentó una mejoría evidente las primeras semanas, a los 6 meses se constató una llamativa mejora de los parámetros analíticos, de calidad de vida y de capacidad funcional (figura). A los 36 meses del inicio, el paciente no había vuelto a ingresar, si bien sufrió 2 peritonitis, que se trataron ambulatoriamente.

El caso 3 es un varón de 72 años que ingresó por anasarca. Tenía antecedentes de artritis reumatoide y síndrome de apneas/hipopneas del sueño. Durante el ingreso se confirmó el diagnóstico de PC (figura 3 del material suplementario). Tras el alta sufrió recurrencia clínica precoz pese al tratamiento diurético intensivo. Tras rechazar inicialmente la opción quirúrgica, se lo incluyó en DPCA. Durante la evolución se evidenció mejoría de la clase funcional, la calidad de vida y los parámetros bioquímicos relacionados con la congestión en los primeros 6 meses (figura). A los 12 meses permanecía en clase I de la *New York Heart Association* (NYHA), sin reingresos ni complicaciones relacionadas con la técnica.

Esta es la primera serie que muestra que la DPCA podría ser una alternativa terapéutica para pacientes con PC. Estudios observacionales indican que la DPCA es eficaz en pacientes con IC, congestión refractaria y cierto grado de disfunción renal concomitante<sup>3-5</sup>. Estos estudios han mostrado una marcada reducción de la sobrecarga hídrica, mejora de la capacidad funcional, la calidad de vida y el pronóstico, con aceptables perfil de seguridad y coste asociado<sup>3-5</sup>. Además, esta técnica presenta una serie de ventajas teóricas y logísticas adicionales que merece la pena destacar: a) técnica relativamente sencilla de ámbito ambulatorio; b) preserva la función renal residual, y c) proporciona una ultrafiltración lenta y continua, lo que se asocia a la estabilidad hemodinámica<sup>3-5</sup>.

La presente serie de casos muestra que la implementación de la DPCA en pacientes con IC debida a PC es factible, se asocia a importante reducción de los parámetros relacionados con la gravedad de la sobrecarga hídrica (peso y concentraciones plasmáticas de antígeno carbohidrato 125 y péptidos natriuréticos) y mejora de la capacidad funcional y la calidad de vida.

Con base en estos resultados preliminares, se postula que la DPCA podría ser una alternativa a la pericardiectomía para pacientes con PC de muy alto riesgo quirúrgico que rechazan la cirugía, como puente a esta o tras recidiva posquirúrgica. En nuestra serie, 2 de los pacientes presentaban el antecedente de cirugía cardíaca previa (1 de ellos sometido a una pericardiectomía fallida).

Estos resultados deben confirmarse con series más amplias y en escenarios más controlados. Como en el caso de la PC, resultaría especialmente interesante identificar cuáles son las características clínicas de los pacientes con IC avanzada que *a priori* más puedan beneficiarse de la utilización de esta técnica de ultrafiltración.

## FINANCIACIÓN

Este trabajo se financió en parte con ayudas del Instituto de Salud Carlos III y FEDER, Red de Investigación Cardiovascular, Programa 7 (RD12/0042/0010) y PIE15/00013.

## MATERIAL SUPLEMENTARIO



Se puede consultar material suplementario a este artículo en su versión electrónica disponible en [doi:10.1016/j.recesp.2016.07.022](https://doi.org/10.1016/j.recesp.2016.07.022).

Ingrid Cardells<sup>a</sup>, Ana Payá<sup>a</sup>, Lourdes Bondanza<sup>a</sup>, Gema Miñana<sup>a</sup>, Miguel González<sup>b</sup> y Julio Núñez<sup>a,\*</sup>

<sup>a</sup>Servicio de Cardiología, Hospital Clínico Universitario, INCLIVA, Universitat de València, Valencia, España

<sup>b</sup>Servicio de Nefrología, Hospital Clínico Universitario, INCLIVA, Universitat de València, Valencia, España

\* Autor para correspondencia:  
Correo electrónico: [yulnunez@hotmail.com](mailto:yulnunez@hotmail.com) (J. Núñez).

On-line el 29 de agosto de 2016

## BIBLIOGRAFÍA

1. Authors/Task Force Members. Adler Y, Charron P, et al. 2015 ESC guidelines for the diagnosis and management of pericardial diseases: The Task Force for the Diagnosis and Management of Pericardial Diseases of the European Society of Cardiology (ESC), endorsed by: The European Association for Cardio-Thoracic Surgery (EACTS). *Eur Heart J*. 2015;36:2921-2964.
2. Porta-Sánchez A, Sagristà-Sauleda J, Ferreira-González I, Torrents-Fernández A, Roca-Luque I, García-Dorado D. Pericarditis constrictiva: espectro etiológico, presentaciones clínicas, factores pronósticos y seguimiento a largo plazo. *Rev Esp Cardiol*. 2015;68:1092-1100.
3. Lu R, Mucio-Bermejo MJ, Ribeiro LC, et al. Peritoneal dialysis in patients with refractory congestive heart failure: a systematic review. *Cardiorenal Med*. 2015;5:145-156.
4. Núñez J, González M, Miñana G, et al. Continuous ambulatory peritoneal dialysis as a therapeutic alternative in patients with advanced congestive heart failure. *Eur J Heart Fail*. 2012;14:540-548.
5. Núñez J, González M, Miñana G, et al. Diálisis peritoneal ambulatoria continua y evolución clínica de pacientes con insuficiencia cardíaca congestiva refractaria. *Rev Esp Cardiol*. 2012;65:986-995.

<http://dx.doi.org/10.1016/j.recesp.2016.07.022>  
0300-8932/

© 2016 Sociedad Española de Cardiología. Publicado por Elsevier España, S.L.U. Todos los derechos reservados.