

Electro-Reto

ECG de agosto de 2018

ECG, August 2018

Ana Andrés Lahuerta*, Joaquín Osca Asensi y Víctor José Donoso Trenado

Departamento de Cardiología, Unidad de Arritmias, Hospital Universitario y Politécnico La Fe, Valencia, España



Se presenta el caso de una paciente de 53 años, sin factores de riesgo cardiovascular ni cardiopatía conocida. Como antecedente, destaca un leiomioma intervenido quirúrgicamente en 2010, con actual recidiva pulmonar y ósea en quimioterapia. La paciente había acudido previamente por bradicardia asintomática; se objetivó ritmo sinusal con extrasistolia ventricular (figura 1) y se pautó bisoprolol 2,5 mg/día; 3 semanas después, mientras estaba sometida a dicho tratamiento, acudió a urgencias por palpitaciones y malestar torácico de inicio súbito mientras dormía. Se realizó un ECG (figura 2A) y se administraron 12 mg de adenosina intravenosa (figura 2B).

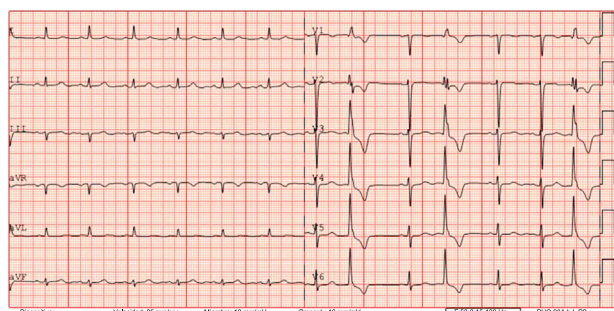


Figura 1.

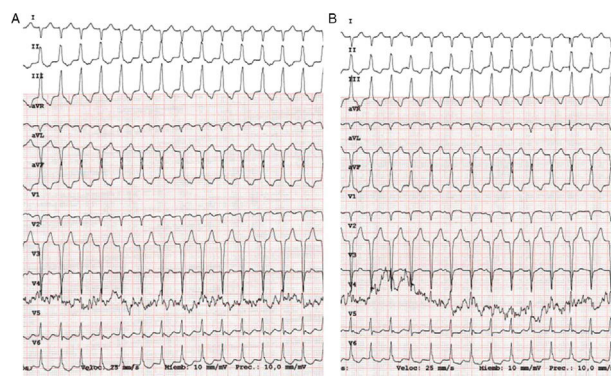

Figura 2.

¿Qué diagnóstico le parece correcto y cuál sería el tratamiento?

1. Taquicardia supraventricular que la adenosina no ha interrumpido. Administraría una dosis mayor de adenosina.
2. Taquicardia supraventricular que la adenosina no ha interrumpido. Administraría verapamilo.
3. Probable taquicardia ventricular. La adenosina no ha tenido efecto en la taquicardia.
4. Taquicardia ventricular. La adenosina no ha interrumpido la taquicardia, pero sí permite realizar el diagnóstico.

Proponga su diagnóstico para este Electro-Reto en: <http://www.revespcardiolog.org/es/electroreto/71/8>. La respuesta se publicará en el siguiente número (septiembre de 2018). #RetoECG.

* Autor para correspondencia:
Correo electrónico: anaandreslahuerta@gmail.com (A. Andrés Lahuerta).

Full English text available from: www.revespcardiolog.org/en