

Electro-Reto

ECG de febrero de 2017

ECG, February 2017



Javier León Jiménez*, Santiago Jesús Camacho Freire y José Raúl López Aguilar

Servicio de Cardiología, Complejo Hospital Juan Ramón Jiménez, Huelva, España

Un varón de 70 años, con antecedentes personales de hipertensión arterial, accidente cerebrovascular y cardiopatía isquémica con enfermedad monovaso de arteria coronaria derecha revascularizada percutáneamente con un *stent* farmacoactivo, ingresó por cuadro de síncope, hipotensión y bradicardia extrema y se le implantó un marcapasos definitivo DDD programado con AV detectado de 90 ms y AV estimulado de 140 ms.

Durante una revisión del paciente, que estaba asintomático, se le realizó el electrocardiograma que se muestra en la **figura**.
¿Cuál cree que es el diagnóstico más probable?

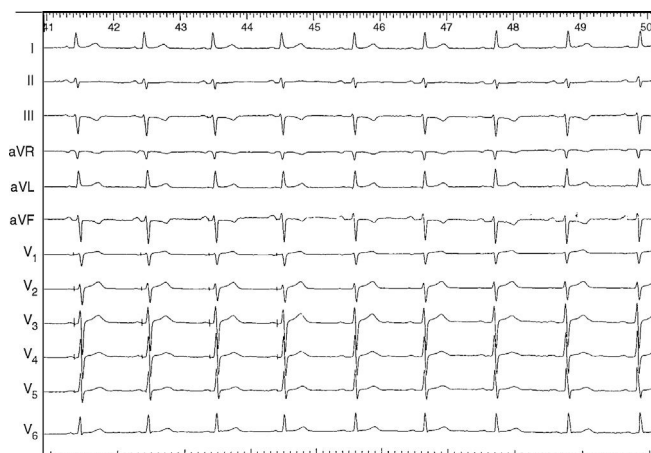


Figura.

1. Fallo de captura ventricular por dislocación de electrodo.
2. Fallo de captura ventricular por estimulación sobre tejido necrótico.
3. Síndrome de *twiddler*.
4. Funcionamiento normal del marcapasos.

Proponga su resolución a este Electro-Reto en <http://www.revespcardiol.org/es/electroreto/70/02>. La respuesta se publicará en el próximo número (marzo de 2017). #RetoECG.

* Autor para correspondencia:
Correo electrónico: javierleonjimenez@gmail.com (J. León Jiménez).

Full English text available from: www.revespcardiol.org/en