

Electro-Reto

ECG de marzo de 2019

ECG, March 2019

Gunnar Leithold*, Ginés Elvira Ruiz y Javier Pérez Copete

Servicio de Cardiología, Hospital Clínico Universitario Virgen de la Arrixaca, El Palmar, Murcia, España



Un varón de 60 años, institucionalizado por alcoholismo crónico, llegó al servicio de urgencias de nuestro centro por clínica de astenia, disnea y aumento de edemas. El paciente negó tener palpitaciones, síncope o dolor torácico. El electrocardiograma realizado a su llegada mostró una taquicardia regular de QRS ancho en torno a 160 lpm (figura 1). No hubo respuesta a maniobras vagales. Al administrarle 12 mg de adenosina en bolo endovenoso, se pudo observar una aceleración transitoria de la taquicardia, tal y como se muestra en la figura 2. El ecocardiograma evidenció una grave disfunción biventricular y ausencia de trombo intracavitario. Finalmente, la taquicardia terminó con cardioversión eléctrica.

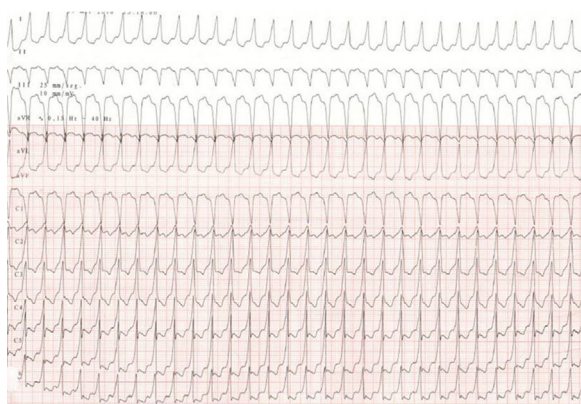

Figura 1.

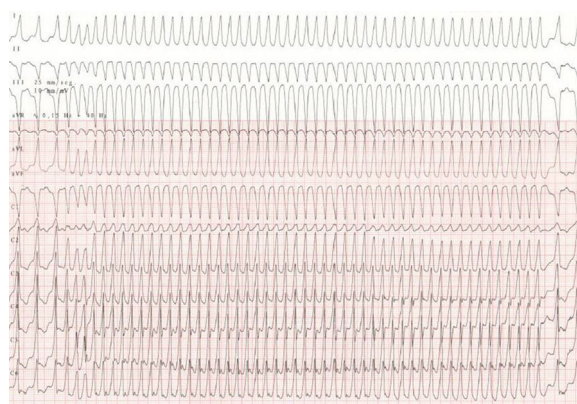


Figura 2.

¿Cuál es el diagnóstico más probable?

1. Taquicardia ventricular idiopática fascicular posterior.
2. Flutter auricular preexcitado.
3. Taquicardia paroxística supraventricular por reentrada nodular.
4. Flutter auricular con conducción aberrante.

Proponga su resolución a este Electro-Reto en: <http://www.revespcardiol.org/es/electroreto/72/03>. La respuesta se publicará en el próximo número (abril de 2019). #RetoECG.

* Autor para correspondencia:
Correo electrónico: gunnar.leithold@gmail.com (G. Leithold).

Full English text available from: www.revespcardiol.org/en