

nuevos anticuerpos y la disponibilidad de técnicas para determinarlos, se ha propuesto una reclasificación con el término de MIA, dado que casi todas presentan diferentes anticuerpos².

Nuestro caso muestra una MAN, en la que, a diferencia de otras MIA, la biopsia muscular muestra un patrón inflamatorio mínimo o ausente, pero marcadas áreas de necrosis y regeneración.

La MAN ocurre sola o junto con infecciones virales, cáncer, esclerodermia o fármacos (estatinas). Existen 2 anticuerpos asociados: anticuerpos anti-SRP y anticuerpos contra la 3-hidroxi-3-metilglutaril-coenzima A reductasa², aunque hasta en un tercio de los pacientes son negativos.

Los anticuerpos anti-SRP son muy específicos y se asocian con formas más agudas, mayores concentraciones de creatinina y mayor daño de músculos respiratorios y esofágicos. El daño cardíaco es menos frecuente¹⁻³.

Oppenheim describió el daño cardíaco en las MIA por primera vez en 1899. Su prevalencia está todavía por determinar (un 6-75%, según selección de pacientes y métodos para determinar el daño cardíaco), pero se considera que es una manifestación clínica mayor y una de las principales causas de muerte^{3,4}.

La expresión clínica del daño cardíaco es relativamente infrecuente (3-6%); la miocarditis es la manifestación más común (40%). Se cree que la miocarditis recurrente podría llevar a la fibrosis del tejido de conducción, los vasos y el miocardio, y como consecuencia final produce insuficiencia cardíaca, que es la causa más frecuente de muerte cardiovascular (20%)^{5,6}. Sin embargo, el daño subclínico oscilaría entre el 13 y el 72%, con amplia variedad de presentaciones: alteraciones electrocardiográficas (arritmias, alteraciones de conducción y repolarización), ecocardiográficas (disfunción diastólica, patrón de *tako-tsubo*) y en RM, que destaca como mejor técnica para detectar inflamación miocárdica inicial y fibrosis miocárdica en fase crónica³.

Nuestro caso pone de manifiesto la relevancia de alcanzar un diagnóstico etiológico del daño miocárdico no isquémico, además de la posibilidad de que el daño cardíaco sea la única manifestación de las MIA. Destacan la importancia de la RM cardíaca, los estudios de autoinmunidad y, sobre todo, la colaboración multidisciplinaria para un adecuado abordaje clínico de estas entidades.

CONFLICTO DE INTERESES

C. Morís de la Tassa es *proctor* y *advisory boards* de Medtronic.

Amaia Martínez León^{a,*}, Jessica Paola Rugeles Niño^b, Anahy María Brandy García^c, César Morís de la Tassa^a, Luis Caminal Montero^b y José Rozado Castaño^a

^aServicio de Cardiología, Hospital Universitario Central de Asturias, Oviedo, Asturias, España

^bServicio de Medicina Interna, Hospital Universitario Central de Asturias, Oviedo, Asturias, España

^cServicio de Reumatología, Hospital Universitario Central de Asturias, Oviedo, Asturias, España

* Autor para correspondencia:

Correo electrónico: amaiamtzleon@gmail.com (A. Martínez León).

BIBLIOGRAFÍA

- Milone M. Diagnosis and management of immune-mediated myopathies. *Mayo Clin Proc.* 2017;92:826-837.
- Senécal JL, Raynaud JP, Troyanov Y. A new classification of adult autoimmune myositis. *Arthritis Rheum.* 2017;69:878-884.
- Thiébaud M, Terrier B, Menacer S, et al. Antisignal recognition particle antibodies-Related cardiomyopathy. *Circulation.* 2013;127:e434-e436.
- Gupta R, Wayangankar SA, Targoff IN, Henneby TA. Clinical cardiac involvement in idiopathic inflammatory myopathies: a systematic review. *Int J Cardiol.* 2011;148:261-270.
- Hengstman GJ, ter Laak HJ, Vree Egberts WT, et al. Anti-signal recognition particle autoantibodies: marker of a necrotising myopathy. *Ann Rheum Dis.* 2006;65:1635-1638.
- Dankó K, Ponyi A, Constantin T, Borgulya G, Szegedi G. Long-term survival of patients with idiopathic inflammatory myopathies according to clinical features: a longitudinal study of 162 cases. *Medicine (Baltimore).* 2004;83:35-42.

<https://doi.org/10.1016/j.recesp.2018.04.021>
0300-8932/

© 2018 Sociedad Española de Cardiología. Publicado por Elsevier España, S.L.U. Todos los derechos reservados.

Simulación impresa en 3D de intervención coronaria percutánea específica para un paciente



A 3D Printed Patient-specific Simulator for Percutaneous Coronary Intervention

Sr. Editor:

La evolución de la impresión tridimensional (3D) en la última década ha hecho que esta tecnología, antes reservada al uso industrial, se haya popularizado a otros ámbitos, incluida la cardiología^{1,2}.

La impresión mediante modelado por deposición fundida es la que ha vivido una mayor expansión, y hoy los modelos de impresoras comerciales asequibles permiten alcanzar una resolución de 20 µm sin prácticamente ningún límite para imprimir cualquier geometría.

Previamente se ha descrito la utilidad de modelos de impresión 3D para probar tratamientos³, entrenamiento⁴ o simulación fisiológica⁵, entre otros. En nuestro conocimiento, el presente modelo es el primero que se publica dirigido específicamente al entrenamiento de la intervención coronaria percutánea que

permite reproducir las estructuras conservando la disposición espacial en el paciente y manteniendo un detalle anatómico de alta precisión.

El modelo se elaboró a partir de imágenes de una tomografía computarizada cardíaca sincronizada. La segmentación de la aorta ascendente y las arterias coronarias se realizó mediante el *software* de código abierto HOROS (*The Horos Project*), con el que se consiguió una malla del volumen intravascular de las estructuras. El modelo se procesó posteriormente en un programa de modelado 3D (Rhinoceros), donde se hizo hueco con un espesor de pared definido manteniendo las dimensiones de la luz intravascular. Después se diseñó una peana específica para el modelo con el objetivo de mantener la correcta posición anatómica de las estructuras cardíacas en el paciente. Finalmente, el modelo se preparó para su impresión mediante el *software* CURA (Ultimaker inc.).

El modelo obtenido era una réplica de la luz intravascular de la aorta y el árbol coronario del paciente que conservaba la orientación espacial real. Con el objetivo de simular el flujo sanguíneo, se añadió al modelo un circuito abierto impulsado por una bomba de flujo continuo, y como fluido se utilizó suero salino.

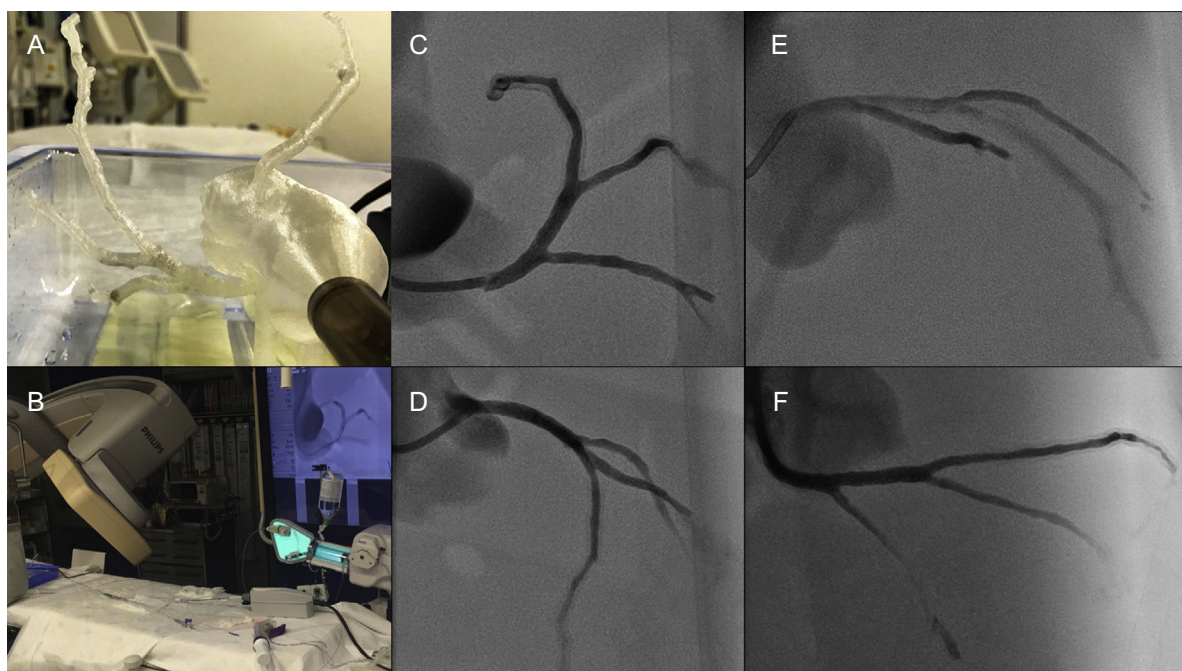


Figura 1. A y B: modelo de coronarias en posición anatómica correcta. C-F: proyecciones angiográficas; caudal oblicua anterior izquierda (C), craneal oblicua anterior izquierda (D), craneal oblicua anterior derecha (E) y caudal oblicua anterior derecha (F).

A través de un introductor de 7 Fr (Terumo), se introdujo un catéter de 7 Fr EBU 3,75 (Medtronic), con el que se cateterizó la arteria coronaria izquierda. Las inyecciones de contraste se realizaron mediante una bomba de contraste (ACIST).

El presente caso es el primer modelo descrito de aorta y coronarias desarrollado localmente para la simulación de la intervención coronaria a partir de las características anatómicas de un paciente real. La correcta posición anatómica de las

estructuras permitió reproducir de manera fidedigna la orientación de las arterias en las proyecciones angiográficas habituales (figura 1). Además, permitió verificar la aplicabilidad de las técnicas de imagen intracoronaria: ecografía intravascular (IVUS) (Eagle Eye Platinum Digital IVUS, Vulcano Philips), tomografía de coherencia óptica (OCT) (Dragonfly OPTIS, St. Jude) (figura 2E y F y vídeo 1 del material suplementario), así como la simulación de un procedimiento de implante de un *stent*

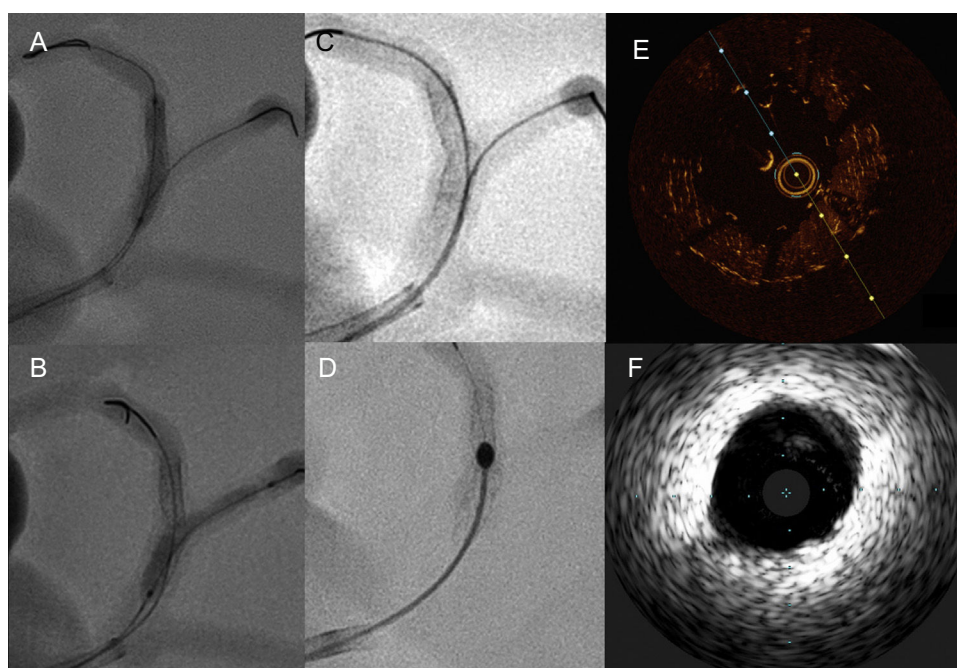


Figura 2. A-C: muestra una simulación de intervención coronaria sobre la bifurcación de la descendente anterior con la primera diagonal. D: rotoablación del *stent*. E: imagen de tomografía de coherencia óptica a nivel de segmento con un *stent* implantado. F: imagen de ecografía intravascular a nivel del tronco coronario izquierdo.

coronario (figura 2A-C) y de rotoablación (Rotablator, Boston Scientific) (figura 2D y vídeo 2 del material suplementario).

Pese a ser una réplica anatómica de árbol coronario de un paciente, el modelo descrito tiene limitaciones como simulador para la intervención coronaria: a) no reproduce las propiedades mecánicas de los distintos tejidos que componen la pared arterial; b) la interacción del modelo con la luz y el sonido hace que las imágenes obtenidas mediante OCT e IVUS sean diferentes de las obtenidas en un paciente real. Sin embargo, como se ha descrito, sí es factible la valoración del *stent* mediante estas técnicas.

Pensamos que la modelación 3D abre múltiples posibilidades en la intervención coronaria (tanto coronaria como estructural), como ya ha hecho en diversas áreas industriales y de biomedicina con el implante en pacientes de prótesis realizadas mediante impresión 3D con material biocompatible. La utilidad de este tipo de modelos en cardiología puede ir desde el aprendizaje de la anatomía y las proyecciones angiográficas hasta el entrenamiento del intervencionismo complejo: intervención coronaria guiada por técnicas de imagen, tratamiento de bifurcaciones, lesiones ostiales o desarrollo de nuevos procedimientos, así como ayuda en el intervencionismo estructural. Finalmente, es posible vislumbrar un futuro en el que se pueda obtener mediante modelación 3D dispositivos «personalizados» para intervencionismo cardiovascular.

Agradecimientos

Se agradece la colaboración del personal del Servicio de Cardiología y Radiología del Hospital Clínico Universitario de Santiago de Compostela.

CONFLICTO DE INTERESES

D3 Applied Technologies ofreció asistencia y equipamiento para la elaboración del presente trabajo.

MATERIAL SUPLEMENTARIO



Se puede consultar material suplementario a este artículo en su versión electrónica disponible en <https://doi.org/10.1016/j.recesp.2018.04.022>

Alfredo Redondo Diéguez*, Belén Cid Álvarez, Alejandro Ávila Carrillo, Fernando Gómez Peña, José Ramón González-Juanatey y Ramiro Trillo Nouché

Unidad de Hemodinámica y Cardiología Intervencionista, Complejo Hospitalario Universitario de Santiago de Compostela (CHUS), Centro de Investigación Biomédica en Red de Enfermedades Cardiovasculares (CIBERCv), Santiago de Compostela, A Coruña, España

* Autor para correspondencia:
Correo electrónico: alfredoredondo@gmail.com
(A. Redondo Diéguez).

BIBLIOGRAFÍA

- Vukicevic M, Mosadegh B, Min JK, Little SH. Cardiac 3 D printing and its future directions. *JACC Cardiovasc Imaging*. 2017;10:171-184.
- Valverde I. Three-dimensional printed cardiac models: applications in the field of medical education, cardiovascular surgery, and structural heart interventions. *Rev Esp Cardiol*. 2017;70:282-291.
- Mokin M, Nagesh SVS, Ionita CN, Mocco J, Siddiqui AH. Stent retriever thrombectomy with the Cover accessory device versus proximal protection with a balloon guide catheter: In vitro stroke model comparison. *J Neurointerv Surg*. 2016;8:413-417.
- Mitsouras D, Liacouras P, Imanzadeh A, et al. Medical 3 D printing for the radiologist. *RadioGraphics*. 2015;35:1965-1988.
- Shepard L, Sommer K, Izzo R, et al. Initial simulated FFR investigation using flow measurements in patient-specific 3 D printed coronary phantoms. *Proc SPIE Int Soc Opt Eng*. 2017. Disponible en: <https://doi.org/10.1117/12.2253889>.

<https://doi.org/10.1016/j.recesp.2018.04.022>
0300-8932/

© 2018 Sociedad Española de Cardiología. Publicado por Elsevier España, S.L.U. Todos los derechos reservados.

Registro Español de Imagen Cardíaca. I Informe Oficial de la Sección de Imagen Cardíaca de la Sociedad Española de Cardiología (2017)



Spanish Cardiovascular Imaging Registry. First Official Report of the Spanish Society of Cardiology Working Group on Cardiovascular Imaging (2017)

Sr. Editor:

En los últimos años la imagen cardíaca (IC) ha experimentado un desarrollo en complejidad, técnicas e indicaciones. Con el objetivo de analizar esta situación, la Sección de Imagen Cardíaca de la Sociedad Española de Cardiología (SEC), emulando otras iniciativas similares¹⁻⁵, realizó en 2017 una encuesta de participación voluntaria en plataforma *web* entre los socios de la sección de IC, solicitándose datos de actividad referentes a 2016. La encuesta se envió a 86 centros del territorio nacional, y obtuvo el 61% de respuestas (el 89% centros públicos, sin representación de tan solo Castilla-La Mancha y el País Vasco). En la *tabla 1* se observa la dotación personal destinada a IC en centros de diferente nivel de complejidad asistencial. Los resultados de actividad y equipamiento de ecocardiografía aparecen detallados en la *tabla 2*. Se observó un aumento en el número de estudios, la complejidad y el

cociente estudios/equipo conforme aumentaba el número de camas del centro; el 38,6% de los equipos tenían una antigüedad superior a 10 años; el 89% de los centros disponían de almacenamiento digital de imágenes. Los estudios realizados en el laboratorio de ecocardiografía se almacenaron en el servidor y se informaron según estándares en el 91 y el 73% respectivamente. Entre los estudios realizados fuera del laboratorio (consultas, urgencias, unidad de agudos, etc.) estos porcentajes descendieron al 74 y el 60%. Los laboratorios de ecocardiografía cuentan con un registro de indicaciones en el 26,5% (más frecuentes: función ventricular, arritmias y regurgitación valvular); registro de eventos en el 47%, y control de calidad interna en el 48% (protocolos locales, 72%; revisión colegiada de informes, 65%; análisis de variabilidad, 40%). Del total de adjuntos que realizan ecocardiografía, obtuvieron acreditación nacional o europea en ecocardiografía transtorácica el 26,6%; en transesofágica, el 8,9% y en congénita, el 3,6%.

En relación con la imagen no ecocardiográfica, la *tabla 2* recoge el número de estudios que se realizan de cada técnica en función de la complejidad del centro. Las principales indicaciones de estudio cardíaco con tomografía computarizada fueron el cribado de enfermedad coronaria (52%), estudio de aortopatía (18%) y previo al implante percutáneo de válvula aórtica (12%). El 96% de los equipos eran de 64 o más detectores. El cardiólogo participó en la adquisición, el análisis y la firma del informe en el 56, el 65 y el 56%