

Aguja de coser intracardiaca en una mujer con conducta autoagresiva

Sr. Editor:

Las lesiones cardíacas producidas por la introducción de agujas de coser en el tórax en personas con conductas autoagresivas son muy raras¹⁻⁴. En general se trata de pacientes con trastornos psiquiátricos que manifiestan haberse introducido el cuerpo extraño, o que se presentan con dolor torácico o disnea, alguna vez asociado a neumotórax. Recientemente tuvimos la oportunidad de tratar el caso de una mujer con adicción a drogas y trastornos psiquiátricos que se introdujo una aguja de coser intramiocárdica.

La migración de estos elementos a las cavidades cardíacas puede producir hematomas intramurales, taponamiento, infección, embolia, disfunción valvular o muerte, por lo que se aconseja su extracción³⁻⁴. Se trataba de una mujer de 44 años con antecedentes de esquizofrenia y abuso de drogas que fue internada tras un intento de suicidio, y admitió haberse insertado una aguja de coser en el precordio. Refería dolor en el quinto espacio intercostal medioclavicular izquierdo, donde se observaba un área de equimosis. En el examen físico sólo se constataron múltiples cicatrices sobre el brazo izquierdo y la radioscopia reveló un objeto metálico que se movía con la silueta cardíaca, mientras que el ecocardiograma y la tomografía computarizada confirmaron la ubicación intracardiaca del objeto (fig. 1). Por tratarse de una paciente hemodinámicamente estable se intentó la exploración y extracción por videotoracosopia, lo que resultó fallido. Dada la posibilidad de migración o taponamiento, se decidió efectuar la cirugía directa. Realizada la esternotomía mediana se constató un hematoma en la cara posterior del hemitórax izquierdo y en la grasa prepericárdica. Posteriormente a la pericardiotomía se observó un derrame serohemático leve y un granuloma en la cara anterior del ventrículo izquierdo próximo a la descendente anterior, mientras que el resto de las caras del corazón y de la cavidad pericárdica no mostraron ninguna alteración. Por medio de la radioscopia intraoperatoria se ubicó el cuerpo metálico en el ventrículo izquierdo. Se exploró el granuloma fijando el corazón con un estabilizador (Octopus®). La disección con el corazón latiendo fue infructuosa y ante la posibilidad de perforar el ventrículo izquierdo se decidió emplear circulación extracorpórea y paro con cardioplejía. En la figura 2 se observa la disección sobre el granuloma y la extracción de una aguja de coser de 7 cm de longitud totalmente intramiocárdica (en la foto la aguja aparece parcialmente extraída). La ventriculorrafia se realizó con 2 parches de teflón y la paciente evolucionó de manera satisfactoria y sin complicaciones.

Las lesiones cardíacas secundarias a la introducción en el precordio de agujas o alfileres para autoagredirse han sido pocas veces descritas en la bibliografía médica. Esta conducta mutilante se ha observado en pacientes con esquizofrenia, depresión o retraso mental, y como en el caso aquí presentado, el abuso de alcohol o drogas podría aumentar la probabilidad de este comportamiento. En los trabajos publicados, las agujas fueron encontradas libres en la cavidad pe-

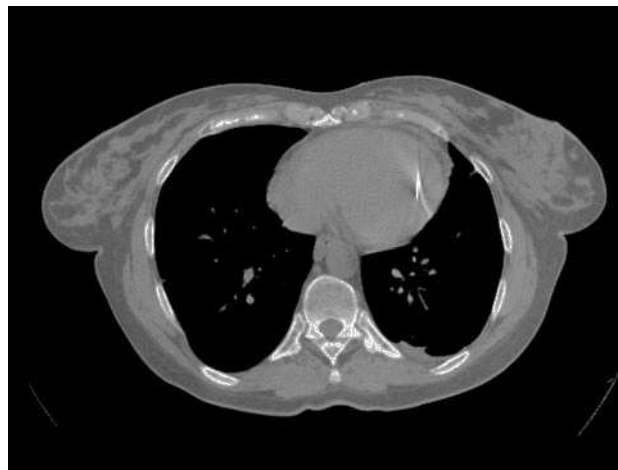

Fig. 1. Imagen tomográfica de la aguja intracardiaca.

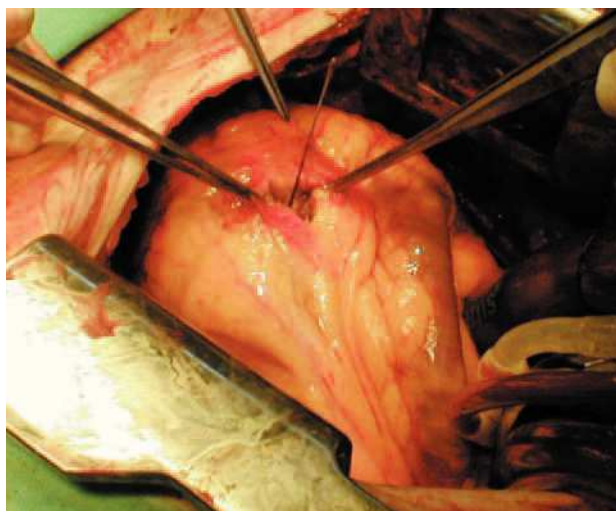


Fig. 2. Imagen operatoria durante la extracción de la aguja por ventriculotomía izquierda bajo circulación extracorpórea.

ricardiaca, en el ventrículo derecho o en el ventrículo izquierdo, y la extracción fue hecha con o sin circulación extracorpórea según el caso¹⁻⁵. Aunque algunos autores han sugerido que la remoción de estos cuerpos extraños podría realizarse por una pequeña toracotomía anterior sin el auxilio de circulación extracorpórea⁵, en el caso aquí presentado se decidió efectuar una esternotomía mediana convencional tras el fracaso de la toracosopia. Por su parte, la radioscopia operatoria sirvió para localizar el extremo de la aguja donde realizar la ventriculotomía.

Raúl A. Borracci, Arnaldo P. Milani
y Rodolfo A. Ahuad Guerrero

Departamento de Cardiología y Cirugía Cardíaca.
Corporación Médica de General San Martín.
San Martín. Buenos Aires. Argentina.

BIBLIOGRAFÍA

1. Sarmiento-Leite R, Silva GV, Goulart LC, Perin EC. A sewing needle in the right ventricle. *Tex Heart J.* 2000;27:314-5.
2. Kim KH, Ahn H. Intracardiac foreign body: a sewing needle in the right ventricle. *Eur J Cardiothorac Surg.* 2001;19:513.
3. Inoue T, Iemura J, Saga T. Delayed cardiac tamponade caused by self-inserted needles. *Can J Cardiol.* 2003;19:306-8.
4. Rossi MA, Alvarenga DG, Agizzi RS. Sewing needle transfixing the posterior wall of the left ventricle causes death. *Circulation.* 1999;99:843-4.
5. Sayin AG, Besirli K, Arslan C, Canturk E. A case of intramyocardial sewing needle extracted without stopping the heart. *Injury.* 2002;33:276-7.

Terapia de vacío en la mediastinitis postrasplante cardíaco

Sr. Editor:

En nuestra serie de trasplante cardíaco, la mediastinitis postoperatoria es poco frecuente (1,4%), pero tiene una mortalidad altísima (42%). Su tratamiento es complejo, obliga a una suspensión temporal de la inmunodepresión y suele requerir la reintubación del paciente debido a la inestabilidad esternal.

La terapia de vacío (VAC, *vacuum assisted closure*) fue introducida en 1997 en cirugía plástica con resultados espectaculares. Nosotros la hemos empleado con éxito tras el desbridamiento quirúrgico de una mediastinitis postrasplante en un varón de 52 años (fig. 1A). El sistema (VAC®, KCI Clinic Spain, S.L.) consiste en una esponja de poliuretano introducida en el defecto esternal y recubierta por un adhesivo plástico (fig. 1B), que se conecta herméticamente a un sistema de aspiración continua (fig. 1C). La esponja ha de cambiarse cada 48 h. La presión negativa ejercida debe estar entre 125 y 200 mmHg. Una presión inferior resulta ineficaz y una superior suele provocar un taponamiento cardíaco.

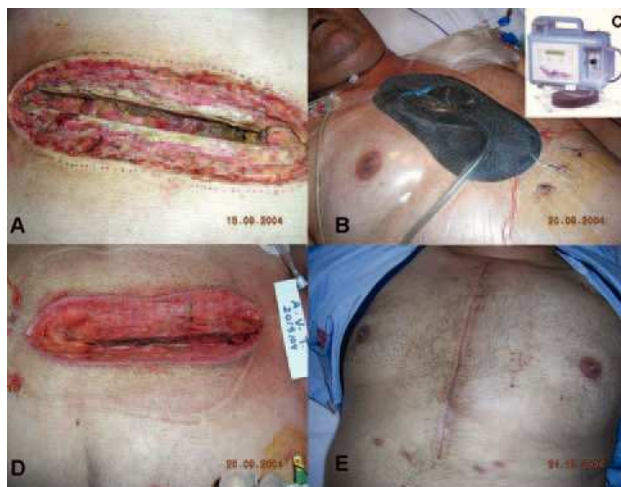

Fig. 1. A: fase de mediastinitis aguda. B: implantación del VAC. C: sistema de aspiración continua. D: fase de granulación, 5 días después de la implantación del VAC. E: curación definitiva, 40 días después del inicio del proceso.

Las ventajas de esta técnica, que la hacen de elección en un trasplantado son: inducción de granulación y angiogénesis a gran velocidad, rápido control de la infección (fig. 1D), lo que posibilita una reintroducción precoz de los inmunodepresores, y aporte de gran estabilidad esternal, lo que facilita la extubación (fig. 1B) y movilización del paciente durante el tratamiento. En nuestro caso, el VAC se utilizó como puente a una plastia de músculo pectoral mayor izquierdo invertido, que se realizó a los 5 días de haber iniciado la terapia y condujo a una curación definitiva (fig. 1E).

Evaristo Castedo^a, Emilio Monguió^a, Juan Ugarte^a y Eugenio Lalinde^b

^aDepartamento de Cirugía Cardiovascular. Clínica Puerta de Hierro. Madrid. España. ^bCirugía Plástica. Clínica Puerta de Hierro. Madrid. España.

Estrategia invasiva en el síndrome coronario agudo sin elevación del segmento ST: ¿hay más de un mundo real?

Sr. Editor:

Hemos leído con gran interés el reciente original de Bodí et al¹ donde los autores nos acercan al mundo real del síndrome coronario agudo sin elevación del segmento ST (SCASEST). Sin embargo, hay que señalar que los autores pertenecen a un grupo con gran interés y tradición en la estratificación del SCASEST², que desarrollan su labor dentro de un hospital universitario con laboratorio de hemodinámica y que, por lo tanto, es posible que haya más de un mundo real.

En ese sentido, presentamos los datos de un hospital comarcal (sin guardia de cardiología ni unidad de cuidados intensivos cardiológica específica) con interés en la mejora de la calidad de actuación ante el SCASEST³. En él se introdujo, de acuerdo con las guías de actuación de la Sociedad Española de Cardiología⁴, un protocolo de manejo invasivo en el subgrupo de SCASEST de alto riesgo. Durante el año 2003 se recibió a 30 pacientes de este tipo (dolor, cambios en el electrocardiograma y elevación de las troponinas) con una edad media de 72 ± 12 años (69 ± 12 años en el estudio de Bodí). Se pautó antiagregantes al 96,6% (96%), combinación de aspirina y clopidogrel al 86,6%, anticoagulación al 86,6% (89%) e inhibidores de la glucoproteína IIb/IIIa al 43,3% (41%). Se realizó coronariografía al 46,6% (73%) y revascularización al 30% (48%), con una mortalidad intrahospitalaria del 13,3% (4%).

Es evidente que estos datos, comparados con los del grupo de Bodí et al¹, son diferentes; sin embargo los 2 grupos tenían «espíritu invasivo» en este tipo de pacientes. Creemos que el motivo principal de esta diferencia es la disponibilidad de laboratorio de hemodinámica en el propio hospital⁵, aunque otros factores podrían ser el tipo de hospital y servicio clínico que atiende a estos pacientes⁶, la mayor edad de nuestro grupo⁷ e incluso una diferente lectura de las guías, que puede variar según la idiosincrasia de cada hospital (así, el grupo de Bodí iniciaba el uso de inhibidores de la

glucoproteína IIb/IIIa sólo en el laboratorio de hemodinámica y en nuestro hospital se utilizan en el momento del ingreso hospitalario).

Finalmente, queremos felicitar a Bodí et al por la presentación de sus resultados a la comunidad científica. Es interesante confirmar en la vida real lo que los estudios aleatorizados ya han validado, aunque hemos demostrado que diferentes resultados son posibles, según el medio. Ello, unido a la variabilidad en el acceso al intervencionismo coronario⁸ (puede doblarse de una comunidad autónoma a otra), nos hace concluir que experimentamos una falta de homogeneización en la atención al SCASEST dentro del territorio nacional. En este sentido, estrategias como el Plan Integral de Cardiopatía Isquémica⁹ pueden ayudar a mejorar la situación actual.

Jesús M. de la Hera^a, César Moris^b
y Vicente Barriales^b

^aUnidad de Cardiología. Hospital Carmen y Severo Ochoa. Cangas del Narcea. Asturias. España.

^bServicio de Cardiología. Hospital Universitario Central de Asturias. Oviedo. Asturias. España.

BIBLIOGRAFÍA

1. Bodí V, Sanchis J, Llácer A, Fácila L, Núñez J, Pellicer M, et al. Estrategia invasiva en el síndrome coronario agudo sin elevación del segmento ST. De los grandes estudios al mundo real. *Rev Esp Cardiol.* 2004;57:1143-50.
2. Sanchis J, Bodí V, Llácer A, Fácila L, Núñez J, Bertomeu V, et al. Usefulness of concomitant myoglobin and troponin elevation as biochemical marker of mortality in non-ST-segment elevation acute coronary syndromes. *Am J Cardiol.* 2003;91:13-6.
3. De la Hera JM, Méndez JA, Barriales V, Sapina D, Carretero G, Jiménez A, et al. Hospital comarcal e infarto agudo de miocardio: la mejora de la calidad es posible [resumen]. *Rev Esp Cardiol.* 2004; 57 Supl 2:44.
4. López Bescós L, Arós F, Lidón RM, Cequier A, Bueno H, Alonso JJ, et al. Actualización (2002) de las guías de práctica clínica de la Sociedad Española de Cardiología en angina inestable/infarto sin elevación del segmento ST. *Rev Esp Cardiol.* 2002;55:631-42.
5. De la Hera JM, Barriales V, Moris C, Álvarez JA, Rubín J, Barriales-Villa R, et al. Registro del infarto de miocardio en Asturias: Proyecto RIMAS. *Med Clin (Barc).* 2004;123:169-73.
6. Bosch X, Verbal F, López de Sá E, Miranda-Guardiola F, Bórquez E, Bethencourt A, et al. Diferencias en el tratamiento y la evolución clínica de los pacientes con síndrome coronario agudo sin elevación del segmento ST en función del servicio clínico de ingreso. *Rev Esp Cardiol.* 2004;57:283-90.
7. Bermejo J, López de Sá E, López-Sendón JL, Pabón P, García E, Bethencourt A, et al. Angina inestable en el anciano: perfil clínico, manejo y mortalidad a los tres meses. Datos del registro PEPA. *Rev Esp Cardiol.* 2000;53:1564-72.
8. López-Palop R, Moreu J, Fernández-Vazquez F, Hernández-Antolín R. Registro Español de Hemodinámica y Cardiología Intervencionista. XIII Informe Oficial de la Sección de Hemodinámica y Cardiología Intervencionista de la Sociedad Española de Cardiología (1990-2003). *Rev Esp Cardiol.* 2004;57:1076-89.
9. Plan Integral de Cardiopatía Isquémica. Disponible en: www.msc.es/planesIntegrales/PICI/pdf/cardiopatia.pdf

Respuesta

Sr. Editor:

Agradecemos sinceramente los comentarios así como el interés mostrado por De la Hera et al respecto a nuestro original publicado en *REVISTA ESPAÑOLA DE CARDIOLOGÍA*¹. En primer lugar quisiéramos remarcar nuestra coincidencia con el pensamiento expresado por los autores.

Los datos aportados por De la Hera et al, si bien referidos a un grupo muy reducido de 30 pacientes, nos abren los ojos a que otro mundo y, si se nos permite, «aún más real» existe. El hecho de que en este grupo de tan elevado riesgo (mortalidad de más del 13% intrahospitalaria) se realizara coronariografía en menos de la mitad de los pacientes (a pesar de la recomendación de manejo invasivo en su hospital) debe hacer plantearnos muchas cosas. Sin duda, el objetivo fundamental ha de ser la implicación directa (horizonte aún lejano en determinadas áreas y contextos) del cardiólogo en el manejo de estos pacientes en todo su proceso y especialmente en la toma de decisiones.

En cualquier caso, tampoco hemos de renunciar a la auto-crítica:

1. Los laboratorios de hemodinámica han de dar máximas facilidades a los cardiólogos clínicos de los hospitales comarcales para programar y tratar a sus pacientes inestables de manera preferente durante el ingreso hospitalario.

2. Se dispone ya de suficiente evidencia como para afirmar que en un paciente con síndrome coronario agudo sin elevación del segmento ST y criterios de alto riesgo lo mejor es iniciar el tratamiento habitual y programar una eventual revascularización antes del alta, sea cual sea su ubicación. En este sentido, sería bueno animar a algunos compañeros que desarrollan su actividad en centros sin hemodinámica a eludir la «autocensura» o el excesivo conservadurismo en el manejo de los pacientes con perfil más inestable.

Tenemos la esperanza de que las excelentes iniciativas científicas planteadas para mejorar la atención a nuestros pacientes² reciban el suficiente apoyo administrativo para ser llevadas a la práctica.

Vicent Bodí, Juan Sanchis, Julio Núñez
y Ángel Llácer

Servicio de Cardiología. Hospital Clínico y Universitario.
Valencia. España.

BIBLIOGRAFÍA

1. Bodí V, Sanchis J, Llácer A, Fácila L, Núñez J, Pellicer M, et al. Estrategia invasiva en el síndrome coronario agudo sin elevación del segmento ST. De los grandes estudios al mundo real. *Rev Esp Cardiol.* 2004;57:1143-50.
2. Plan Integral de Cardiopatía Isquémica. Disponible en: www.msc.es