

Electro-Reto

ECG de diciembre de 2019

ECG, December 2019

Francisco Ribes^{a,*}, Antonio Marco^a y Antonio Sánchez^b^aServicio de Cardiología, Hospital Universitario de Sant Joan, Sant Joan d'Alacant, Alicante, España^bSección de Cardiología Pediátrica, Servicio de Pediatría, Hospital Universitari i Politècnic La Fe, Valencia, España

Un paciente de etnia gitana de 4 años, con retraso en el desarrollo del lenguaje y sordera, sufrió una parada cardiorrespiratoria mientras jugaba. El padre inició maniobras de reanimación cardiopulmonar básicas, y el paciente recuperó la conciencia en menos de 1 min. Se le derivó de urgencia al hospital. A su llegada presentaba buen estado neurológico, aunque no recordaba lo sucedido, y constantes vitales normales. La exploración clínica y analítica, sin hallazgos. Los familiares refirieron episodios anteriores de pérdida de la conciencia mientras jugaba y antecedentes familiares de muerte súbita en la infancia temprana. Se obtuvo el ECG que se muestra en la [figura 1](#).

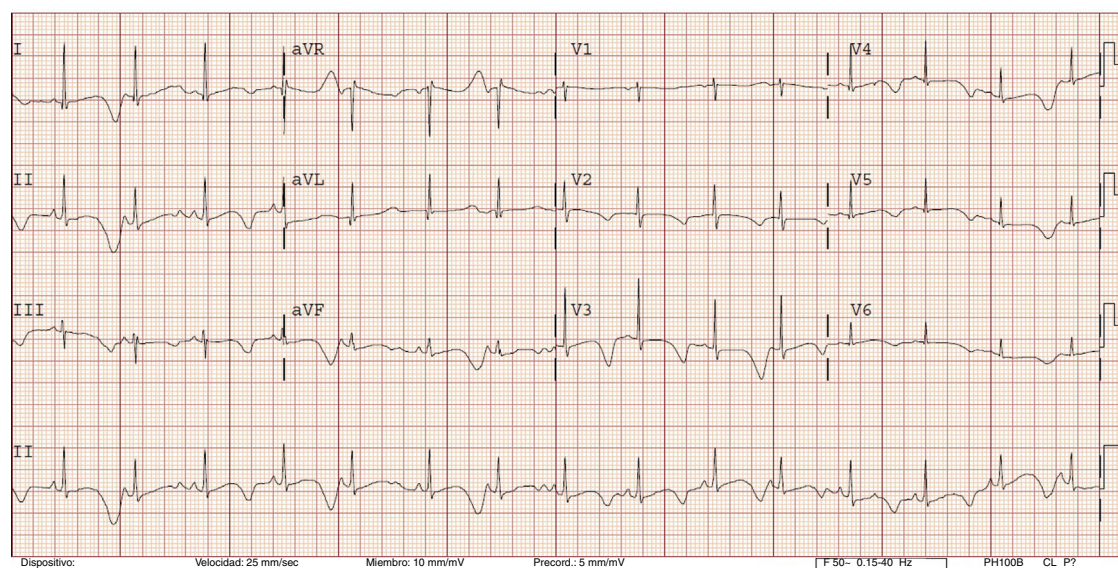


Figura 1.

¿Cuál es el diagnóstico más probable?

1. Síncope neuromediado.
2. Síndrome de Jervell y Lange-Nielsen.
3. Síndrome de Timothy.
4. Miocardiopatía hipertrófica obstructiva.

Proponga su resolución a este Electro-Reto en: <http://www.revespcardiol.org/es/electroreto/72/12>. La respuesta se publicará en el próximo número (enero de 2020). #RetoECG.

* Autor para correspondencia:

Correo electrónico: fribestur@gmail.com (F. Ribes).