

Evidencia de realce tardío de gadolinio en la resonancia magnética de una paciente con miocardiopatía periparto

Sr. Editor:

La miocardiopatía periparto es una causa infrecuente, pero grave, de insuficiencia cardíaca. Presentamos los hallazgos obtenidos tras estudiar mediante resonancia magnética a una paciente diagnosticada de miocardiopatía periparto.

Mujer de 30 años sin antecedentes de cardiopatía que ingresa en nuestro centro debido a un cuadro de insuficiencia cardíaca congestiva un mes y medio después de un parto sin complicaciones. Se realizó un ecocardiograma en el que se objetivó dilatación moderada del ventrículo izquierdo (diámetro telediastólico, 64 mm; diámetro telesistólico, 46 mm) junto con hipocinesia generalizada y fracción de eyección del ventrículo izquierdo del 32%; la aurícula izquierda estaba ligeramente dilatada y las cavidades derechas, en el límite superior de la normalidad; se apreciaron regurgitaciones mitral y tricuspídea moderadas-severas sobre válvulas estructuralmente normales, con estimación de presión arterial pulmonar sistólica de 46 mmHg. Tras la estabilización, se realizó una cardiorensonancia magnética, en la que se confirmó que el ventrículo izquierdo estaba moderadamente dilatado, con fracción de eyección del 37%, así como hipocinesia generalizada del ventrículo derecho con función sistólica general severamente deprimida (fracción de eyección

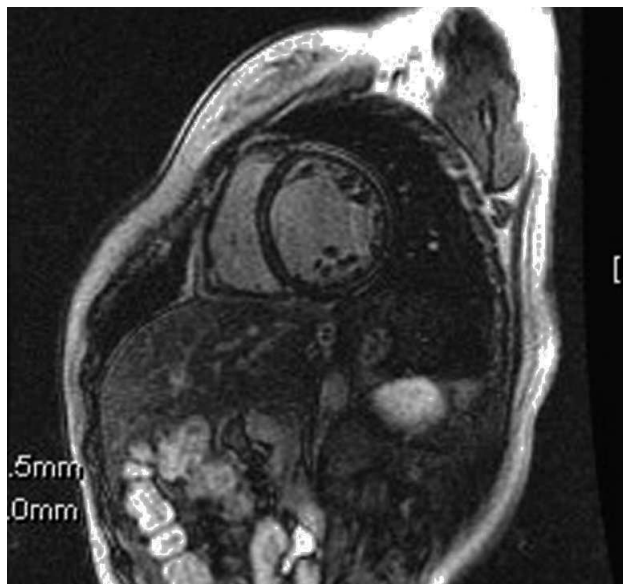


Fig. 1. Proyección en eje corto tras la administración de gadolinio, en la que se objetiva la retención miocárdica tardía de contraste, de carácter lineal a nivel intraparietal septal y probable subepicárdica lateral.

ción, 25%); en el estudio de retención miocárdica tardía de contraste con gadolinio, se observó un depósito mesocárdico lineal a nivel septal extenso. En una coronariografía no se objetivaron lesiones coronarias. Con el diagnóstico de miocardiopatía periparto, la paciente fue remitida a la unidad de insuficiencia cardiaca. Tras un año y medio de seguimiento, la paciente ha permanecido en grado funcional I-II de la NYHA, y se objetiva mejoría de la fracción de eyección ventricular izquierda (el 45% en el último registro).

La paciente reunía los cuatro criterios aceptados para el diagnóstico de miocardiopatía periparto: desarrollo de insuficiencia cardiaca en el último mes de embarazo o en los 5 meses siguientes al parto, ausencia de causa identificable para el desarrollo de insuficiencia cardiaca, ausencia de enfermedad cardiaca primaria en el último mes de embarazo y disfunción ventricular sistólica demostrable por criterios clásicos de ecocardiografía¹.

Existen muchas teorías que tratan de justificar su desarrollo, aunque la más aceptada es la que propone su origen en una miocarditis². La menor respuesta inmunitaria que se produce durante el embarazo favorecería el desarrollo del proceso infeccioso junto con una respuesta inflamatoria tardía.

El diagnóstico definitivo de miocarditis se realiza por los hallazgos obtenidos en la biopsia endomiocárdica (criterios de Dallas)³. Sin embargo, esta prueba tiene limitaciones dada su baja sensibilidad (en fase aguda, la afección miocárdica es de predominio parcheado y no está exenta de riesgos)⁴.

En los últimos tiempos se está desarrollando la cardiorresonancia magnética para el diagnóstico de mio-

carditis, tanto en el momento agudo como en las fases más tardías⁴. En la fase aguda (primeras horas o días) destaca fundamentalmente el realce tardío de gadolinio en la zona epicárdica, de predominio en la pared lateral del ventrículo izquierdo con distribución parcheada. En fases más avanzadas la distribución del gadolinio se hace más homogénea por toda la pared ventricular. En el caso que se ha presentado, la distribución del contraste en fase tardía en estadio crónico se produjo de forma extensa con predominio septal (fig. 1). Estos hallazgos concuerdan con los descritos en series de miocarditis, lo que indicaría un proceso fisiopatológico común para ambas entidades. El realce tardío de gadolinio expresaría el aumento de actividad inflamatoria en esta afección. Aunque se han observado hallazgos similares en pacientes con miocardiopatía dilatada⁵, la recuperación de la función ventricular tras el alta nos hace inclinarnos hacia la miocardiopatía periparto, en lugar de una miocardiopatía dilatada, que se hace clínicamente evidente durante el estrés del embarazo y el puerperio.

Juan Caballero-Borrego, José M. García-Pinilla,
Eloy Rueda-Calle y Eduardo de Teresa-Galván

Servicio de Cardiología. Hospital Universitario Virgen de la Victoria.
Málaga. España.

BIBLIOGRAFÍA

1. Demakis JG, Rahimtoola SH, Sutton GC, Meadows WR, Szanto PB, Tobin JR, et al. Natural course of peripartum cardiomyopathy. *Circulation*. 1971;44:1053-61.
2. Midei MG, DeMent SH, Feldman AM, Hutchins GM, Baughman KL. Peripartum myocarditis and cardiomyopathy. *Circulation*. 1990;8:922-8.
3. Lieberman EB, Hutchins GM, Herskowitz A, Rose NR, Baughman KL. Clinicopathologic description of myocarditis. *J Am Coll Cardiol*. 1991;18:1617-26.
4. Mahrholdt H, Goedecke C, Wagner A, Meinhardt G. Cardiovascular magnetic resonance assessment of human myocarditis. A comparison to histology and molecular pathology. *Circulation*. 2004;109:1250-8.
5. Assomull RG, Prasad SK, Lyne J, Smith G, Burman ED, Khan M, et al. Cardiovascular magnetic resonance, fibrosis, and prognosis in dilated cardiomyopathy. *J Am Coll Cardiol*. 2006;48:1977-85.