

## Imágenes en cardiología

## Rotura de aneurisma de seno de Valsalva que causa infarto de miocardio



## Ruptured Sinus of Valsalva Aneurysm Causing Myocardial Infarction

Wilman Olmedo\*, Michael Weinreich y Pedro A. Villablanca

Division of Cardiovascular Disease, Montefiore Medical Center/Albert Einstein College of Medicine, Nueva York, Estados Unidos

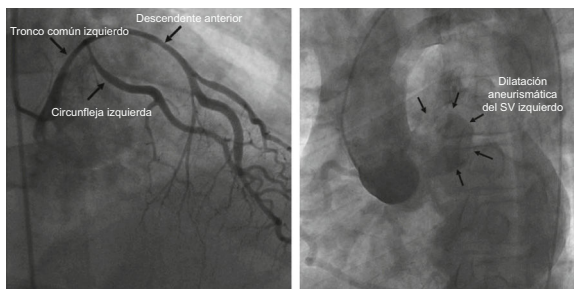


Figura 1.

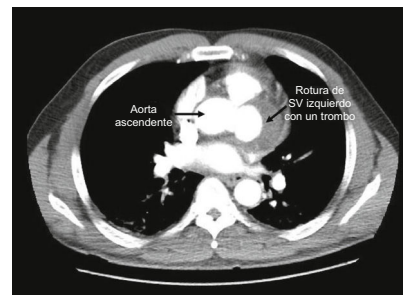


Figura 2.

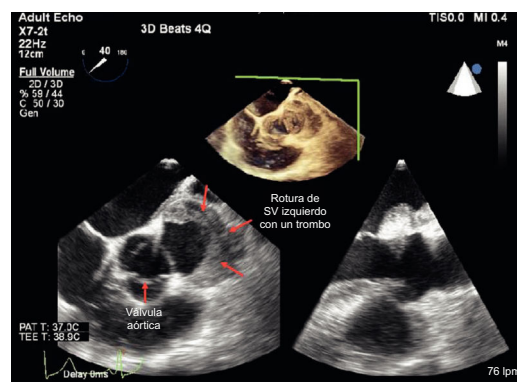


Figura 3.

Se han descrito síndromes coronarios agudos y *shock* cardiogénico como forma de presentación de aneurismas del seno de Valsalva izquierdo sin rotura; sin embargo, este es el primer caso descrito de rotura de un aneurisma del seno de Valsalva que causa una compresión de las arterias coronarias.

Un varón de 56 años con antecedentes de hipertensión y tabaquismo acudió al servicio de urgencias por dolor torácico después de una relación sexual. El electrocardiograma mostraba alteraciones inespecíficas de la onda ST-T en las derivaciones inferolaterales. La troponina I estaba en 3,14 ng/ml. La angiografía coronaria inmediata mostró un desplazamiento del tronco común izquierdo y las arterias descendente anterior y circunfleja. Se sospechó que se debía a una compresión extrínseca por un hematoma, causado por una disección aórtica de tipo A, que afectaba al seno de Valsalva (SV) izquierdo (figura 1).

Las imágenes de tomografía computarizada mostraron un gran aneurisma, parcialmente trombosado, en el SV izquierdo, con un pequeño hemopericardio (figura 2), lo cual indica una rotura contenida del SV izquierdo que causaba compresión y desplazamiento de las arterias coronarias.

Se trasladó al paciente al quirófano para una operación de emergencia. Se identificó un gran trombo reciente dentro de la cavidad aneurismática, que se extrajo. La boca del aneurisma era de aproximadamente  $3,0 \times 1,5$  cm y estaba a la izquierda del ostium del tronco común izquierdo (figura 3). Se practicó una derivación con injerto venoso a la circunfleja, otra de la arteria mamaria interna a la descendente anterior, seguida de la colocación de un parche en el SV afectado. Se dio de alta al paciente al cabo de 40 días para su traslado al domicilio, con una fracción de eyección y una función neurológica normales.

\* Autor para correspondencia:

Correo electrónico: [wilmanmd@gmail.com](mailto:wilmanmd@gmail.com) (W. Olmedo).

On-line el 5 de septiembre de 2017

Full English text available from: [www.revespcardiol.org/en](http://www.revespcardiol.org/en)