

## Imagen en cardiología

## Sustracción cálcica: ¿nuevo horizonte para la TC cardiaca?



## Calcium Subtraction: A New Horizon for Cardiac CT?

Soraya Merchán Gómez\*, David Viladés Medel y Rubén Leta Petracca

Sección de Imagen, Servicio de Cardiología, Hospital de la Santa Creu i Sant Pau, Barcelona, España

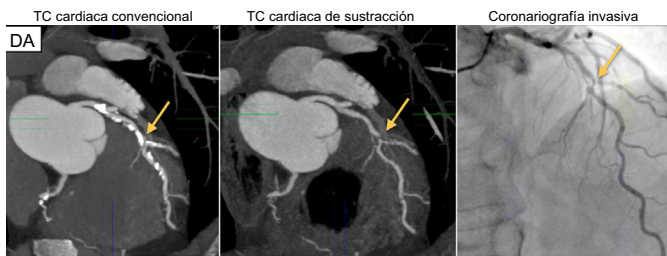


Figura 1.

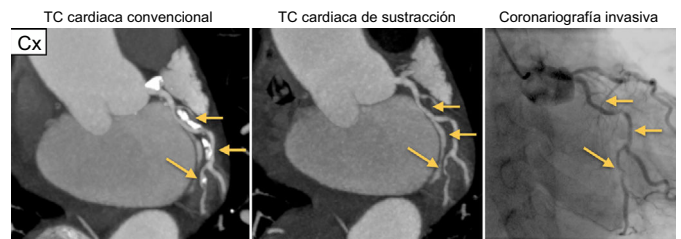


Figura 2.

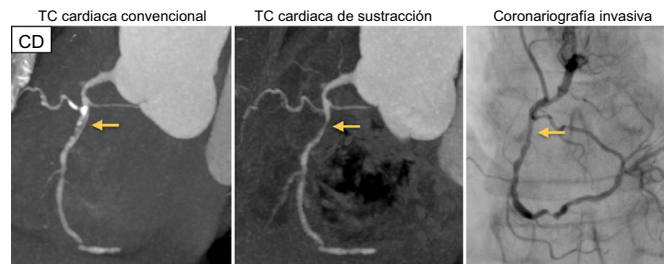


Figura 3.

Se presenta el caso de un varón de 65 años y riesgo cardiovascular intermedio que consultó por dolor torácico atípico. Se solicitó una coronariografía no invasiva (CNI) por tomografía computarizada (TC) cardiaca, que evidenció una grave ateromatosis fibrocalcificada de los 3 vasos coronarios epicárdicos principales, lo que dificultaba la interpretación del grado de estenosis subyacente (puntuación cálcica de 1.104 unidades de Agatston, correspondiente al percentil 93 poblacional). Sin embargo, tras aplicar una novedosa técnica de sustracción cálcica, se pudo determinar la presencia de estenosis lumenales significativas en las tres arterias coronarias principales: descendente anterior (DA) proximal, circunfleja (Cx) distal y coronaria derecha (CD) proximal. Los hallazgos se corroboraron después con una coronariografía invasiva (figuras 1–3).

La CNI es una técnica precisa en el diagnóstico y la cuantificación de la ateromatosis coronaria; sin embargo, existe amplia evidencia científica de que su exactitud diagnóstica disminuye en presencia de marcada calcificación coronaria o *stents* metálicos de diámetro < 3 mm. Recientemente se ha desarrollado un *software* de sustracción cálcica/metálica que permite eliminar dicho artefacto y facilita en gran medida su interpretación. La técnica consiste en la adquisición de 2 estudios durante la misma apnea, uno sin y otro con contraste yodado. Posteriormente, el volumen sin contraste (máscara) se sustrae del volumen con contraste (CNI ordinaria) y se elimina el artefacto cálcico/metálico.

Este novedoso *software* promete ampliar la aplicabilidad clínica de la TC cardiaca a los pacientes con grave calcificación arterial coronaria o con cardiopatía isquémica previamente revascularizada con *stents* (independientemente de su tamaño).

## AGRADECIMIENTOS

Agradecemos a Toshiba Spain su apoyo tecnológico y al Dr. Massó su contribución clínico-asistencial.

\* Autor para correspondencia:  
Correo electrónico: [arayamergo@hotmail.com](mailto:arayamergo@hotmail.com) (S. Merchán Gómez).  
On-line el 28 de septiembre de 2016