

ARRITMIAS

Lesiones producidas por la ablación con radiofrecuencia del istmo cavotricuspidé en un modelo experimental

Pedro Cabeza^a, Antonio Hernández Madrid^a, Alberto Palmeiro^b, José M. Rebollo^a, Gonzalo Peña^a, Carlos Escobar^a, Manuel G. Bueno^a, Carlos Correa^c, Ana Chércoles^c, Irene Marín^a, Enrique Bernal^a, Jian Peng^a, Sebastián Nannini^a, Lilian Limón^a, María Viana^a y Concepción Moro^a

^aServicio de Cardiología. Unidad de Arritmias. Departamento de Medicina. Hospital Ramón y Cajal. Universidad de Alcalá. Madrid. ^bServicio de Anatomía Patológica. Departamento de Medicina. Hospital Ramón y Cajal. Universidad de Alcalá. Madrid. ^cServicio de Cirugía Experimental. Departamento de Medicina. Hospital Ramón y Cajal. Universidad de Alcalá. Madrid. España.

Introducción y objetivos. El empleo de catéteres con punta de 8 mm o irrigados para la ablación del aleteo auricular produce lesiones más anchas y profundas que los estándares, hasta de 10 mm de longitud y profundidad. El daño potencial sobre la válvula tricúspide o la vena cava inferior no se ha evaluado de forma reglada.

Pacientes y método. Se hizo ablación del istmo cavotricuspidé en 26 animales (cerdos, con un peso de 26-52 kg) con un total de 187 aplicaciones, empleando aleatoriamente catéteres estándar de 4 y 8 mm, y catéteres irrigados, con control de la potencia, la impedancia y la temperatura.

Resultados. Los catéteres irrigados y de 8 mm produjeron lesiones de mayor tamaño. En 7 animales (uno con catéter irrigado, 4 con catéter de 8 mm y 2 con catéter estándar) se dañó la válvula tricúspide, la lesión fue severa en 3 casos y moderada, en 4. Los casos con lesión valvular habían recibido mayor potencia (59 ± 27 frente a 51 ± 24 W; $p = 0,03$) y alcanzado temperaturas más altas (63 ± 4 frente a 55 ± 11 °C; $p < 0,001$). La medición del pulso de baja energía preablación fue también mayor cuando se produjeron lesiones ($0,55 \pm 0,24$ frente a $0,35 \pm 0,29$; $p = 0,001$), lo que indicó una mayor presión de contacto del catéter.

Conclusiones. El daño valvular durante la ablación del istmo cavotricuspidé puede ser más frecuente con el uso de alta energía y con catéteres de 8 mm e irrigados, pero también se puede producir con catéteres estándares y energías habituales. Para evitarlo, no se deben hacer aplicaciones en el interior del ventrículo derecho, justo encima de la válvula tricúspide.

Palabras clave: Radiofrecuencia. Ablación. Aleteo auricular.

Lesions Produced by Radiofrequency Ablation of the Cavotricuspid Isthmus in an Experimental Model

Introduction and objectives. Experimental studies have shown that deeper and wider lesions (up to 10 mm long or deep) can be safely created using an 8 mm or irrigated tip catheter for ablation to treat atrial flutter. However, potential damage to the tricuspid valve or inferior cava vein has not been systematically evaluated.

Patients and method. The cavotricuspid isthmus was ablated in 26 pigs (body weight 26-52 kg), with a total of 187 radiofrequency pulses. Standard 4 mm, 8 mm and irrigated tip catheters were used at random. For each ablation, energy, impedance and temperature were recorded continuously.

Results. The lesions were larger with irrigated tip and 8-mm catheters than with standard ones. In 7 animals (1 with an irrigated tip, 4 with an 8-mm, and 2 with a standard tip) the tricuspid valve was damaged. The tricuspid valve was severely damaged in 3 pigs and lesions were moderate in 4. In animals with tricuspid valve lesions, maximal energy was higher (59 ± 27 vs. 51 ± 24 W; $p = 0,03$) and higher temperatures were reached (63 ± 4 vs. 55 ± 11 °C; $p < 0,001$). Low energy pulses measured before ablation were also more intense in animals in which damage was produced ($0,55 \pm 0,24$ vs. $0,35 \pm 0,29$; $p = 0,001$), indicating greater contact pressure.

Conclusions. The tricuspid valve may be severely damaged during the ablation of the cavotricuspid isthmus for atrial flutter: damage was seen most often with high energy pulses and with 8-mm catheters, but can also occur with usual energy levels and standard catheters. To minimize damage this technique should not be used from the inside of the right ventricle just above the tricuspid valve.

Key words: Radiofrequency. Ablation. Atrial flutter.

Full English text available at: www.revespcardiol.org

Correspondencia: Dra. C. Moro.
Unidad de Arritmias. Hospital Ramón y Cajal.
Ctra. Colmenar, km 9,100. 28034 Madrid. España.
Correo electrónico: cmoro.hrc@salud.madrid.org

Recibido el 25 de noviembre de 2002.
Aceptado para su publicación el 2 de junio de 2003.

ABREVIATURAS

ICT: istmo cavotricuspidé.
VT: válvula tricúspide.
RF: radiofrecuencia.
BAV: bloqueo auriculoventricular.
VCI: vena cava inferior.

INTRODUCCIÓN

La ablación con radiofrecuencia (RF) del aleteo auricular típico se ha convertido en una práctica habitual en la mayoría de los laboratorios de electrofisiología¹. Esta técnica ofrece una alternativa curativa a un gran número de pacientes afectados por esta arritmia, con una baja tasa de complicaciones. Sin embargo, la aplicación de RF en el istmo cavotricuspidé (ICT), cuya longitud oscila entre 19 y 40 mm²⁻⁶, con un grosor del músculo auricular entre 9-10 mm y la necesidad de crear líneas completas de ablación evitando *gaps* para reducir las recidivas⁵, podría ocasionar daño sobre la válvula tricúspide (VT) y las estructuras adyacentes. Este daño podría aumentar si se emplean los nuevos catéteres irrigados o con punta de 8 mm para lograr lesiones de mayor tamaño y profundidad en el ICT^{4,5,7-13,14-22}.

En este estudio experimental, aleatorizado y prospectivo realizamos ablación con radiofrecuencia del istmo cavotricuspidé en un modelo animal para conocer si se producen lesiones en la VT durante el procedimiento y comparar la afección que causan los distintos modelos de catéteres empleados.

PACIENTES Y MÉTODO

Preparación experimental

Se siguieron las recomendaciones estándares para el cuidado y uso de los animales de laboratorio. Se hizo ablación del istmo cavotricuspidé en 26 animales, con un peso entre 26 y 52 kg, bajo anestesia con 25 mg/kg de pentobarbital sódico intravenoso, intubación orotraqueal y ventilación mecánica con suplemento de oxígeno. La anestesia general se mantuvo con isofluorano al 2-3%. Se utilizaron vainas hemostáticas con acceso venoso por vía yugular derecha (para colocar catéter de seno coronario) y femoral derecha (para catéter de ablación). Se registraron el electrocardiograma de superficie y electrogramas intracavitarios mediante un registrador multicanal (Cardiac Pathways Corp, Sunnyvalley, CA, EE.UU.). Durante el procedimiento y postablación también se registraron los cambios en la situación clínica, las modificaciones del segmento ST y la aparición de arritmias.

Estudio electrofisiológico

Se analizó la activación del anillo tricúspide durante estimulación auricular con un catéter Halo de 20 polos (Cordis Webster; Baldwin Park, CA, EE.UU.), cuya situación correcta se comprobó en la proyección oblicua anterior izquierda de 45°. Tras la ablación se comprobó el bloqueo bidireccional en la conducción del ICT mediante la secuencia de activación auricular tras estimulación en la aurícula derecha baja y el seno coronario.

Catéteres de ablación

Para la ablación estándar con RF se empleó un catéter con punta deflectable de 4 mm, 7 Fr, Marin (Medtronic Inc., Minneapolis, MN, EE.UU.), con un generador de RF modelo Atakr II (Medtronic), y se realizó la aplicación en modo de control de temperatura, con límite de 70 °C y potencia de 50 W. Los catéteres con punta irrigada empleados fueron Chilli Cooled Ablation Catheter (Cardiac Pathways Corp.), catéteres cuadripolares de 7 Fr con punta de 4 mm. La luz central de este catéter se compone de 2 canales de fluido para la circulación de una solución salina. Durante la aplicación de RF se empleó una bomba de infusión (modelo 8004, Cardiac Pathways Corporation) para la irrigación con solución salina (suero salino al 0,9% heparinizado, a temperatura ambiente) del electrodo a una velocidad de 15 ml/min. Se aplicaron 25 o 50 W, de forma aleatorizada, con control de temperatura y límite de 50 °C. Para los catéteres de 8 mm empleamos el modelo Conduct (Medtronic Inc., Minneapolis, MN, EE.UU.), con una potencia prefijada de 100 W y una temperatura de 60 °C.

Protocolo de ablación con RF

En cada procedimiento, la utilización de uno de los 3 tipos de catéter de ablación (estándar de 4 mm, irrigado y de 8 mm) se determinó aleatoriamente, y se introdujo a través de las vainas hasta las cavidades cardíacas derechas. El contacto entre el catéter y el tejido se verificó mediante imagen radioscópica. Se realizó una única línea de lesión, que se comenzó en el anillo tricúspide con la retirada progresiva del catéter hacia la vena cava inferior (VCI), siguiendo la técnica «aplicación punto a punto» para crear una línea de bloqueo. El punto de inicio de las aplicaciones de RF en la vertiente ventricular del istmo cavotricuspidé se determinó retirando progresivamente el catéter desde el ventrículo derecho hasta obtener una relación de amplitudes de aurícula y ventrículo de 1:5, en bipolar, lo que marcaba el primer punto de la serie. Esto se realizó independientemente de cada electrodo (en todos los electrodos iguales). El objetivo de cada proce-

dimiento fue realizar una única línea de ablación, con independencia del resultado agudo, mediante el número de aplicaciones de RF que fuesen necesarias para completar la línea desde la VT hasta VCI. La corriente de RF se aplicó entre el electrodo distal del catéter de ablación y un parche adhesivo como electrodo externo. Para los catéteres estándares, el límite de temperatura para la aplicación de RF se fijó en 70 °C, con una duración de cada aplicación de 60 s y una potencia de 50 W. Para los catéteres irrigados se empleó una potencia de 25 W en 5 animales y 50 W en otros 5 animales, con un límite de temperatura prefijado en 50 °C (irrigación a 15 ml/min). En los catéteres de 8 mm se usó un límite de potencia de 100 W y de 60 °C de temperatura. En cada aplicación se controlaron y se registraron continuamente la potencia, la temperatura y la impedancia. Inmediatamente tras la ablación se recogieron registros repetidos de la frecuencia cardíaca y del electrograma del lugar de ablación. Los registros del electrocardiograma fueron analizados durante y después de cada aplicación de energía y al final del procedimiento para controlar los cambios del segmento ST.

Objetivo primario del procedimiento

El objetivo primario consistía en realizar sólo una línea de ablación del ICT y evaluar antes y al final del procedimiento la conducción por el ICT. El éxito en la ablación se definía por la demostración de una línea de bloqueo de conducción bidireccional entre el anillo tricuspídeo y la VCI. Se eligió este procedimiento con el objeto de lograr un mejor análisis de los cambios patológicos asociados con la creación de una línea única de bloqueo con un catéter específico y a una potencia específica. En todos los animales se realizó una nueva evaluación electrofisiológica en los 30 min siguientes a la ablación.

Anatomía patológica tras la ablación

A la semana del procedimiento se sacrificó a los animales. El patólogo que evaluó las lesiones del istmo y del aparato valvular no participó en el procedimiento de ablación, y desconocía el catéter y la potencia empleada. Se realizó una inspección macroscópica externa inicial de los corazones y se fijaron en una solución de formol al 10%, y posteriormente fueron examinados. Tras el examen de la superficie epicárdica para valorar las posibles lesiones transmursales, se abrió la aurícula derecha cuidadosamente y se examinaron las características del ICT con respecto a la dimensión de las lesiones, la extensión del daño de la ablación, la contigüidad de las lesiones, la transmuralidad y la evidencia de daño pericárdico o vascular. Se prestó especial atención a la presencia de lesiones en la VCI y la VT, y se valoró en este caso la existencia

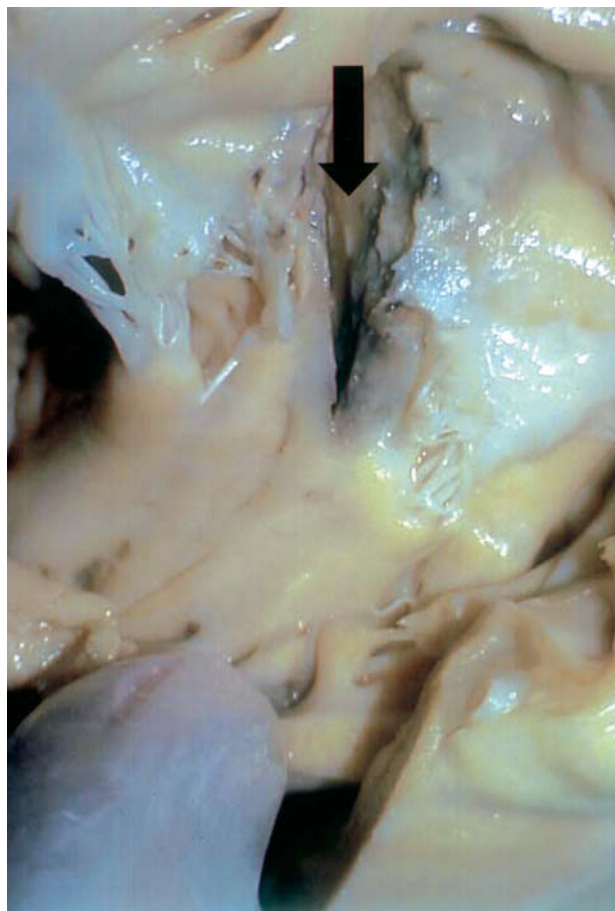


Fig. 1. Aspecto macroscópico de las lesiones producidas tras la aplicación de radiofrecuencia. Se observa una gran zona de lesión transmural con destrucción total del velo valvular y retracción de cuerdas. Se extrajo un fragmento para su estudio microscópico.

de daño en la inserción anular de la válvula, la lesión en las valvas o en el músculo papilar, así como las retracciones o perforaciones de la válvula (fig. 1). Tras examinar la superficie epicárdica para determinar la presencia de lesiones transmursales, se realizaron cortes transversales para examinar las lesiones macroscópicas. La lesión de la válvula tricúspide se definió como severa cuando existía pérdida de continuidad anatómica macroscópica del endotelio en cualquier zona del aparato valvular. Posteriormente, se realizaron cortes anatómicos del ICT y de la VT que se fijaron en parafina y se cortaron en láminas de 3,5 mm de espesor, para teñirlos con hematoxilina-eosina y realizar el análisis microscópico subsiguiente.

Análisis estadístico

Las variables continuas se expresan como media \pm desviación estándar. Para comparar las variables cuantitativas de los 3 grupos se empleó el test de ANOVA. Se consideró como estadísticamente significativo un valor de $p < 0,05$.

RESULTADOS

No se observaron diferencias significativas en el peso de los animales en cada grupo (33 ± 4 kg en el grupo de 8 mm, 32 ± 2 kg en el grupo estándar y 34 ± 3 kg en el grupo irrigado) ni en el peso de los corazones (205 ± 33 g en el grupo de 8 mm, 199 ± 25 g en el grupo estándar y 215 ± 38 g en el grupo irrigado). Asimismo, tampoco hubo diferencias en el tiempo total del procedimiento, en el tiempo de escopia ni en el número de aplicaciones en los diferentes grupos. Se realizó un total de 187 aplicaciones de RF en los 26 animales (8 con catéter Marin de 4 mm, 10 con catéter irrigado y 8 con Conduct de 8 mm). Se consiguió el bloqueo electrofisiológico del istmo cavotricuspídeo en 20 animales tras realizar la línea de ablación: en 7 con catéter de 8 mm, en 8 con catéter irrigado y en 5 con catéter estándar. Los datos del procedimiento se resumen en la tabla 1.

Se consiguió un tamaño lesional mayor con el empleo de catéteres irrigados y de 8 mm. En 14 animales

se creó una línea de ablación anatómicamente completa, sin producir daño valvular. En 7 animales (4 con catéter de 8 mm, dos con catéter estándar y uno con catéter irrigado) observamos la existencia de una línea de ablación que afectaba la VT y también el ventrículo derecho, siendo esta lesión ligera en cuatro animales (15%) y severa en 3 (11%). El daño valvular se clasificó en las siguientes categorías: lesión de la inserción valvular en 3 casos, lesión de las valvas en 7 casos, lesión de músculo papilar en 4 casos, retracción de la valva en 4 casos y perforación de la valva en 3 casos. En los casos en los que se produjo daño valvular se observó que se había empleado una potencia máxima mayor (59 ± 27 frente a 51 ± 24 W; $p < 0,03$), se alcanzó una temperatura media en la zona más elevada (63 ± 4 frente a 55 ± 11 °C; $p < 0,001$) y un mayor valor del LEM (medición de cambios de temperatura con pulsos de baja energía) ($0,55 \pm 0,24$ frente a $0,35 \pm 0,29$; $p = 0,001$), lo que reflejaba una mayor presión de contacto del catéter. No hubo diferencias significativas en las impedancias medias alcanzadas en los 2

TABLA 1. Resumen de datos del procedimiento de ablación

N.º	Lesión ^a	Catéter	Aplicaciones (n)	Energía ^b	Duración alcanzada (s)	Potencia media (W)	Impedancia (Ohm)	Temperatura media alcanzada (°C)
1 ^c	Sí	8 mm	5	100	54 ± 4	38 ± 12	74 ± 4	66 ± 2
2 ^c	Sí	8 mm	8	100	55 ± 8	52 ± 15	94 ± 5	60 ± 1
3 ^c	Sí	8 mm	12	100	48 ± 13	46 ± 19	103 ± 15	63 ± 3
4 ^c	Sí	8 mm	6	100	60	43 ± 3	96 ± 4	64 ± 1
5	No	8 mm	10	100	34 ± 16	88 ± 7	95 ± 9	55 ± 9
6	No	8 mm	6	100	51 ± 8	72 ± 13	162 ± 50	58 ± 4
7	No	8 mm	11	100	66 ± 8	33 ± 14	114 ± 23	64 ± 2
8	No	8 mm	6	100	69 ± 12	66 ± 28	92 ± 10	58 ± 6
9	No	Irrigado	7	50	42 ± 19	47 ± 0,3	99 ± 10	43 ± 4
10	No	Irrigado	7	50	48 ± 15	47 ± 0,7	102 ± 4	45 ± 3
11	No	Irrigado	13	25	60	25	87 ± 4	32 ± 3
12	No	Irrigado	10	25		25		
13	No	Irrigado	6	50	28 ± 17	49 ± 0,4	140 ± 36	
14	No	Irrigado	4	25	60	25	111 ± 1,2	31 ± 2
15 ^c	Sí	Estándar	5	50	60	34 ± 10	113 ± 9	58 ± 6
16	No	Irrigado	2	25	101 ± 40	25	111 ± 1	31 ± 2
17	No	Irrigado	6	50	46 ± 19	49 ± 0,3	136 ± 46	40 ± 6
18	No	Estándar	5	50	60	34 ± 3	129 ± 7	50 ± 1
19	No	Estándar	10	50	60	27 ± 13	84 ± 9	65 ± 4
20	No	Estándar	10	50	60	18 ± 11	87 ± 9	64 ± 3
21 ^c	Sí	Irrigado	5	25	89 ± 32	25	131 ± 58	49 ± 13
22	No	Estándar	5	50	60	34 ± 8	107 ± 5	59 ± 4
23	No	Estándar	9	50	104 ± 28	23 ± 17	98 ± 11	60 ± 8
24	No	Irrigado	13	50	19 ± 9	49 ± 0,4	132 ± 48	63 ± 3
25 ^c	Sí	Estándar	12	50	46 ± 22	16 ± 8	90 ± 9	65 ± 3
26	No	Estándar	5	50	90 ± 30	21 ± 9	115 ± 9	63 ± 3

^aDaño en las estructuras tricuspídeas. ^bPotencia máxima prefijada en vatios. ^cDatos de los animales en los que se produjo daño tricuspídeo durante la ablación del aleteo auricular.

En los casos en los que la potencia prefijada fue de 25 W, no se muestra la potencia media.

TABLA 2. Resumen de los datos de ablación encontrados en los animales con lesión tricuspídea

Catéter	Tiempo de aplicación (s)	Potencia máxima aplicada (W)	Potencia media aplicada (W)	Impedancia (Ohm)	Temperatura (°C)	Lesión INS (n)	Lesión VAL (n)	Lesión PAP (n)	Retracción de VAL (n)	Perforación de estructuras valvulares (n)
8 mm 100 W	59 ± 10	76 ± 24	46 ± 16	94 ± 14	63 ± 3	3	4	3	3	2
Estándar 50 W	50 ± 22	40 ± 10	21 ± 8	97 ± 9	63 ± 3	0	2	1	1	1
Irrigado 25 W	89 ± 32	25	25	131 ± 58		0	1	0	0	0

INS: inserción del velo en el anillo; PAP: músculo papilar; VAL: velo valvular; n: número.

grupos (99 ± 24 frente a 109 ± 32 Ohm). Los resultados más relevantes se recogen en la tabla 2.

No hubo complicaciones significativas durante o tras el procedimiento, evaluadas clínicamente y con electrocardiograma de 12 derivaciones, ni tampoco evidencia de isquemia miocárdica aguda ni de arritmias. Ninguno de los animales de nuestra serie presentó derrame pericárdico cuando se extrajo el corazón.

Análisis anatomopatológico macroscópico

En el epicardio, las lesiones transmuralas se apreciaban como áreas blanquecino-rojizas de bordes geográficos y dimensiones variables. Tras la apertura de la aurícula derecha en su cara posterior, se analizaron las lesiones y se documentaron las dimensiones anatómicas del ICT, con una longitud media de 22 ± 7 mm y un espesor máximo en la zona de la lesión de $4,25 \pm 0,91$ mm. Se consiguió una línea anatómicamente completa en 17 animales (7 con catéter de 8 mm, 6 con catéter irrigado y 4 con catéter estándar), con alguna lesión completamente transmural (observada macroscópicamente desde el epicardio, con independencia de que estuviera o no la línea completa en el istmo cavotricuspídeo) en 23 animales. La lesión subaguda aparecía como una depresión rojiza, de bordes geográficos claramente delimitada del endocardio sano adyacente, con una depresión ligera. Las lesiones provocadas por catéteres irrigados y de 8 mm tenían unas dimensiones en superficie superiores a las provocadas por catéteres estándar (7 ± 3 mm para catéteres irrigados y de 8 mm frente a 4 ± 2 mm para catéteres estándar). No se identificó ningún trombo mural ni perforación miocárdica en ningún animal.

Análisis microscópico

La imagen histológica era similar en todos los casos, con áreas extensas de necrosis de coagulación del músculo estriado auricular, con un infiltrado inflamatorio que rodeaba las zonas necróticas constituido por linfocitos, células plasmáticas, monocitos y macrófagos, con neutrófilos y algún eosinófilo, y reacción granulomatosa con presencia de células gigantes. En 3 casos se observó que la reparación era más fibroblástica.

El citoplasma en la zona de ablación se encontraba condensado, hipereosinofílico en las tinciones de hematoxilina-eosina, con retracción nuclear y signos de apoptosis. Se observó una homogeneización del citoplasma y pérdida de las estrías transversales del miocito, con picnosis o pérdida de los núcleos y focos de desintegración celular. Esta necrosis es distinta de la necrosis en bandas, que presenta estriaciones en el citoplasma debido a la contractura del sarcolema. Entre ellas se observan células inflamatorias de tipo monocitario y macrófago, para fagocitar los restos de las fibras miocárdicas. Se aprecia edema entre las fibras necrosadas. Ocasionalmente se observó vasculitis de pequeño vaso en las zonas más inflamadas, con necrosis fibrinoide de la pared, y en 3 casos se observaron trombos recientes en los vasos arteriales pericárdicos. Las lesiones más intensas se observaron en el cerdo 3 (véase la fig. 2 y compárese con la fig. 3), con destrucción parcial de la válvula.

DISCUSIÓN

Desde la introducción, en 1982, de la ablación con catéter de las arritmias cardíacas²³, el desarrollo tecnológico y los excelentes resultados obtenidos han hecho posible que se hayan ampliado las indicaciones de esta técnica.

Cosío et al²⁴ propusieron la aplicación de energía de RF secuencialmente en el ICT para la ablación del aleteo auricular típico. Las variaciones anatómicas y su compleja estructura pueden dificultar algunos casos: algunas porciones del circuito del aleteo auricular pueden estar próximas al epicardio, más allá de la profundidad de penetración de las lesiones por RF estándar. La topografía local es también importante, ya que puede haber una compleja anatomía del ICT, con recesos grandes donde puede no haber un buen enfriamiento no convectivo y, por tanto, una limitada entrega de energía.

Algunos estudios experimentales han demostrado que con el empleo de catéteres de punta irrigada y de 8 mm se consiguen lesiones más profundas y anchas^{13-20,25-27}. La irrigación de la punta con solución salina mantiene una pequeña interfase electrodo-tejido que permite una mayor entrega de energía de RF y lesiones más profun-

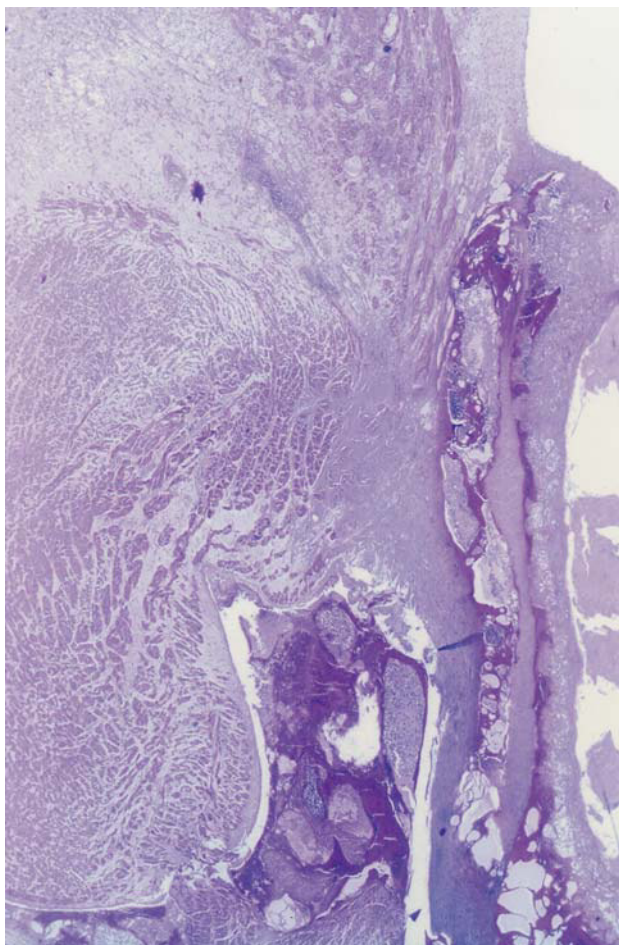


Fig. 2. Aspecto microscópico de las lesiones encontradas en el animal 3. Proceso necrótico hemorrágico e inflamatorio que afecta al pericardio, miocardio y endocardio, incluyendo el tejido valvular. La necrosis es de tipo coagulativa aguda en el tejido muscular cardíaco y se acompaña de una reacción inflamatoria de células linfoplasmocitarias que afecta a la totalidad de la pared cardíaca. Se observa una lesión hemorrágica con acumulación de material con consistencia de fibrina, preferentemente en la propia pared valvular

das, con lo que se pueden alcanzar lesiones de más de 10 mm de profundidad y diámetro, con la ventaja de una ablación más rápida, menor tiempo de fluoroscopia, mayor tasa de éxito y, posiblemente, menor número de recurrencias^{28,29}. Sin embargo, consideramos que hasta el momento no se había estudiado de manera reglada el posible daño que estas lesiones de mayores dimensiones pueden causar en las estructuras próximas al istmo cavotricuspidé, como la válvula tricúspide y la vena cava inferior, así como las repercusiones funcionales que podrían ocasionar estas lesiones. En nuestro estudio encontramos que, pese a realizar la técnica de ablación de manera cuidadosa, con control radioscópico y electrofisiológico continuo de cada uno de los puntos de la línea de ablación, se han dañado estructuras del aparato valvular y subvalvular de la válvula tricúspide en un 26% de los animales, si bien la lesión sólo puede catalogarse

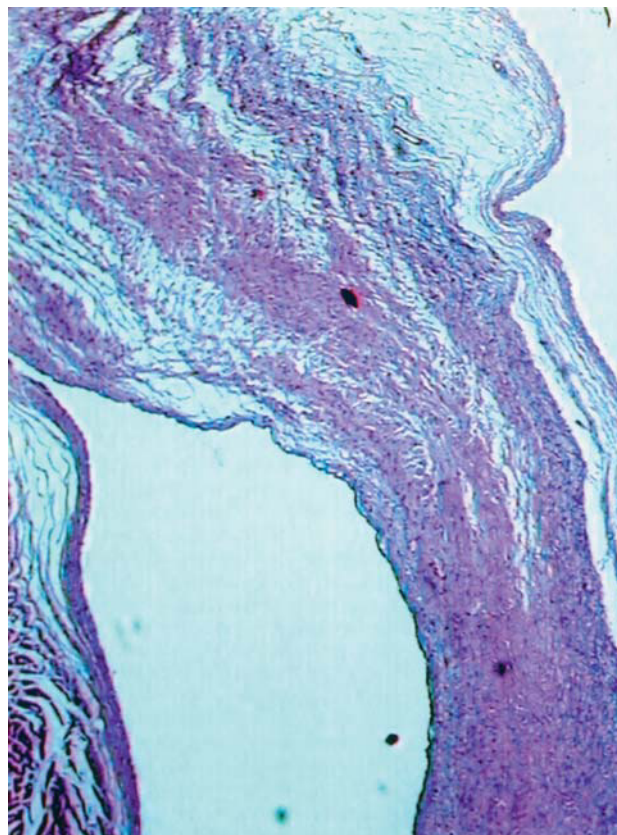


Fig. 3. Aspecto microscópico de una válvula tricúspide sana.

de severa en 3 animales (11%). Las posibilidades de dañar las estructuras tricuspídeas aumentan con el empleo de catéteres que liberan altas energías. En ningún caso se produjo daño en la vena cava inferior.

Complicaciones de la ablación con radiofrecuencia en la bibliografía

Tras la ablación con RF se han descrito diferentes complicaciones, en su mayoría relacionadas con la propia técnica de cateterización vascular y en menor medida, con la propia energía de RF³⁰⁻³². Estas complicaciones dependen en gran parte de la propia experiencia del equipo de electrofisiología y del operador, y se reducen de forma considerable tras la llamada curva de aprendizaje. Una de las series más recientes que ha descrito las complicaciones tras RF es la de Calkins et al³¹, pero en ella no se incluyó la ablación del aleteo auricular, con complicaciones importantes en 32 de 1.050 pacientes. En otras series, las complicaciones descritas para la ablación del aleteo auricular típico han sido bajas^{1,28,29}, salvo cuando se realizan aplicaciones en el septo bajo, en torno a la boca del seno coronario, en el que hay mayor riesgo de bloqueo auriculoventricular (BAV)³³. En el estudio MERF³⁰ se incluyó un total de 141 procedimientos de ablación de taquicardia auricular y aleteo,

y se comunicó un 5% de complicaciones, de las cuales un 0,7% correspondía a un evento isquémico y el resto a derrame pericárdico, perforaciones, BAV, trombosis venosa y embolia. En series importantes recientes no se han descrito eventos isquémicos agudos con catéteres estándares o irrigados^{1,28}. Asimismo, nuestro grupo ha demostrado recientemente que la aplicación de RF en el ICT no produce daño sobre la arteria coronaria derecha³⁴.

Limitaciones del estudio

El objetivo del procedimiento fue realizar una única línea de ablación en el istmo cavotricuspidéico. Lógicamente, las posibilidades de lesionar las estructuras tricuspídeas aumentan cuanto mayor sea el número de líneas realizadas para lograr la ablación del istmo. Se han analizado los cambios subagudos producidos a la semana de la ablación. Si se hubiera extraído el corazón en la fase aguda tras la ablación, se podría haber valorado la existencia de trombosis arterial, poco probable pues no hubo alteraciones clínicas ni electrocardiográficas. Asimismo, nuestro sistema logístico no permite el estudio de los cambios crónicos, que se presentan a partir de 2 meses de la ablación. Aunque se intentó la realización de la línea de ablación en el istmo lateral, la peculiar disposición anatómica del corazón del cerdo hizo que éste se desplazara en algunos casos a la región septal, pudiendo aumentar el daño en la VT, y en algunos casos desplazarse de forma inadvertida al interior del ventrículo, pero esto también puede ocurrir en el humano, al menos de forma teórica. Por tanto, las causas del daño pueden ser múltiples, además del tipo de catéter, el empleo de altas potencias o el posicionamiento del catéter. Por tanto, las conclusiones deben limitarse a este modelo experimental concreto y a la forma de liberación de energía.

CONCLUSIONES

La VT puede resultar dañada por la aplicación de RF en la ablación del istmo cavotricuspidéico, con el empleo de altas energías como 100 W con catéteres de 8 mm (57% de casos), pero también con energías menores empleando catéteres estándares (28% de casos) e irrigados. Por tanto, se debe evaluar cuidadosamente el punto de inicio de la RF para evitar su aplicación en el aparato valvular de forma innecesaria.

BIBLIOGRAFÍA

- García-Cosío F, López-Gil M, Arribas F, Goicolea A, Pastor A, Núñez A. Ablación de flúter auricular, resultados a largo plazo tras 8 años de experiencia. *Rev Esp Cardiol* 1998;51:832-9.

- Nakagawa H, Lazzara R, Khastgir T, Beckman K, McClelland J, Imai S, et al. Role of the tricuspid annulus and the eustachian valve/ridge on atrial flutter. Relevance to catheter ablation of the septal isthmus and a new technique for rapid identification of ablation success. *Circulation* 1996;94:407-24.
- Delacretaz E, Stevenson WG, Winters G, Friedman PL. Radiofrequency ablation of atrial flutter. *Circulation* 1999;99:E1-2.
- Hernández Madrid A, Rebollo JM, del Rey JM, Peña G, Socas A, Álvarez T, et al. Randomized comparison of cooled tip catheter ablation of atrial flutter: anatomic versus electrophysiological complete isthmus block. *PACE* 2001;24:1525-33.
- Jais P, Shah DC, Haissaguerre M, Hocini M, Garrigue S, Le Metayer P, et al. Prospective randomized comparison of irrigated-tip versus conventional-tip catheters for ablation of common flutter. *Circulation* 2000;101:772-6.
- Cabrera JA, Sánchez Quintana D, Ho S, Medina A, Anderson RH. The architecture of the atrial musculature between the orifice of the inferior caval vein and the tricuspid valve. The anatomy of the isthmus. *J Cardiovasc Electrophysiol* 1998;9:1186-95.
- Petersen H, Chen X, Pietersen A, Svendsen J, Haunso S. Tissue temperatures and lesion size during irrigated tip catheter radiofrequency ablation. *PACE* 2000;23:8-17.
- Del Rey JM, Hernández Madrid A, Valiño JM, Rubí J, Mercader J, Moro C, et al. Cardiac troponin I and minor cardiac damage: biochemical markers in a clinical model of myocardial lesions. *Clin Chem* 1998;44:2270-6.
- Madrid AH, del Rey JM, Rubí J, Ortega J, González-Rebollo JM, Seara JG, et al. Biochemical markers and cardiac troponin I release after radiofrequency catheter ablation: approach to size of necrosis. *Am Heart J* 1998;136:948-55.
- Nakagawa H, Wittkampf F, Yamanashi W, Pitha J, Imai S, Campbell B, et al. Inverse relationship between electrode size and lesion size during radiofrequency ablation with active cooling. *Circulation* 1998;98:458-65.
- Langberg JJ, Lee MA, Chin MC, Rosenqvist M. Radiofrequency catheter ablation: the effect of electrode size on lesion volume in vivo. *PACE* 1990;13:1242-8.
- Wittkampf F, Hauer R, Robles de Medina E. Control of radiofrequency lesion size by power regulation. *Circulation* 1989;80:962-8.
- Tsai C, Tai C, Yu C, Chen Y, Hsieh M, Chiang C, et al. Is 8-mm more effective than 4-mm tip electrode catheter for ablation of typical atrial flutter? *Circulation* 1999;100:768-71.
- Ruffey R, Imran MA, Santel DJ, Wharton JM. Radiofrequency delivery through a cooled catheter tip allows the creation of larger endomyocardial lesions in the ovine heart. *J Cardiovasc Electrophysiol* 1995;6:1089-96.
- Calkins H, Epstein A, Packer D, Arria AM, Hummel J, Gilligan DM, et al. Catheter ablation of ventricular tachycardia in patients with structural heart disease using cooled radiofrequency energy: results of a prospective multicenter study. Cooled RF Multi Center Investigators Group. *J Am Coll Cardiol* 2000;35:1905-14.
- Skrumeda L, Mehra R. Comparison of standard and irrigated radiofrequency ablation in the canine ventricle. *J Cardiovasc Electrophysiol* 1998;9:1196-205.
- Petersen HH, Chen X, Pietersen A, Svendsen JH, Haunso S. Temperature-controlled irrigated tip radiofrequency catheter ablation: comparison of in vivo and in vitro lesion dimensions for standard catheter and irrigated tip catheter with minimal infusion rate. *J Cardiovasc Electrophysiol* 1998;9:409-14.
- Otomo K, Yamanashi WS, Tondo C, Antz M, Bussey J, Pitha JV, et al. Why a large tip electrode makes a deeper radiofrequency lesion: effects of increase in electrode cooling and electrode-tissue interface area. *J Cardiovasc Electrophysiol* 1998;9:47-54.
- Wharton J, Nibley C, Sykes C, Rowan R, McLaughlin G, Chapman T, et al. Establishment of a dose-response relationship for high power chilled-tip radiofrequency current ablation in sheep. *J Am Coll Cardiol* 1995;293A:777-83.
- Leonelli F, Natale A, O'Connor W. Human histopathologic fin-

- dings following radiofrequency ablation of the tricuspid valve inferior vena cava isthmus. *J Cardiovasc Electrophysiol* 1999;10:599-602.
21. Nakagawa H, Yamanashi W, Pitha J, Arruda M, Wang X, Ohtomo K. Comparison of in vivo tissue temperature profile and lesion geometry for radiofrequency ablation with a saline-irrigated electrode versus temperature control in a canine thigh muscle preparation. *Circulation* 1995;91:2264-73.
 22. Suga T, Igawa O, Adachi M, Yano A, Miake J, Inoue Y, et al. The risk of the right coronary artery damage in catheter ablation of common type atrial flutter. *Circulation* 1999;100:2389-93.
 23. Scheinman MM, Morady F, Hess DS, González R. Catheter-induced ablation of the atrioventricular junction to control refractory supraventricular arrhythmias. *JAMA* 1982;248:851-5.
 24. Cosío FG, López-Gil M, Goicolea A, Arribas F, Barroso JL. Radiofrequency ablation of the inferior vena cava-tricuspid valve isthmus in common atrial flutter. *Am J Cardiol* 1993;71:705-9.
 25. Mont L. La ablación con radiofrecuencia como primer tratamiento de elección en pacientes con aleteo auricular común. Argumentos a favor. *Rev Esp Cardiol* 1999;52:227-32.
 26. Petersen H, Chen X, Pietersen A, Svendsen J, Haunso M. Lesion dimensions during temperature-controlled radiofrequency catheter ablation of left ventricular porcine myocardium. Impact of ablation site, electrode size and convective cooling. *Circulation* 1999;99:319-25.
 27. Delacretaz E, Stevenson WG, Winters G, Mitchell R, Stewart S, Lynch K, et al. Ablation of ventricular tachycardia with a saline-cooled radiofrequency catheter: anatomic and histologic characteristics of the lesions in humans. *J Cardiovasc Electrophysiol* 1999;10:860-5.
 28. Jais P, Haissaguerre M, Shah DC, Takahashi A, Hocini M, Lavergne T, et al. Successful irrigated-tip catheter ablation of atrial flutter resistant to conventional radiofrequency ablation. *Circulation* 1998;98:835-8.
 29. Yamane T, Jais P, Shah D, Hocini M, Tian Peng J, Deisenhofer I, et al. Efficacy and safety of an irrigated-tip catheter for the ablation of accessory pathways resistant to conventional radiofrequency ablation. *Circulation* 2000;102:2565-8.
 30. Hindricks G. The Multicentre European Radiofrequency Survey (MERFS). Complications of radiofrequency catheter ablation of arrhythmias. The Multicentre European Radiofrequency Survey (MERFS) Investigators of the Working Group on Arrhythmias of the European Society of Cardiology. *Eur Heart J* 1994;15:1290-1.
 31. Calkins H, Yong P, Miller J, Olshanky B, Carlson M, Saul P, et al. Catheter ablation of accessory pathways, atrioventricular nodal reentrant tachycardia, and the atrioventricular junction: final results of a prospective, multicenter clinical trial. The Atakr Multicenter Investigators Group. *Circulation* 1999;99:262-70.
 32. Wellens HJJ. Catheter ablation of cardiac arrhythmias. Usually cure, but complications may occur. *Circulation* 1999;99:195-7.
 33. Anselme F, Klug D, Scanu P, Poty H, Lacroix D, Kacet S, et al. Randomized comparison of two targets in typical atrial flutter ablation. *Am J Cardiol* 2000;85:1302-7.
 34. Hernández Madrid A, González Rebollo JM, del Rey JM, Peña G, Camino A, Vázquez C, et al. Estudio macro y microscópico de la arteria coronaria derecha tras ablación con catéter y radiofrecuencia del istmo cavotricuspidé en un modelo experimental. *Rev Esp Cardiol* 2001;54:693-702.