

IMÁGENES EN CARDIOLOGÍA

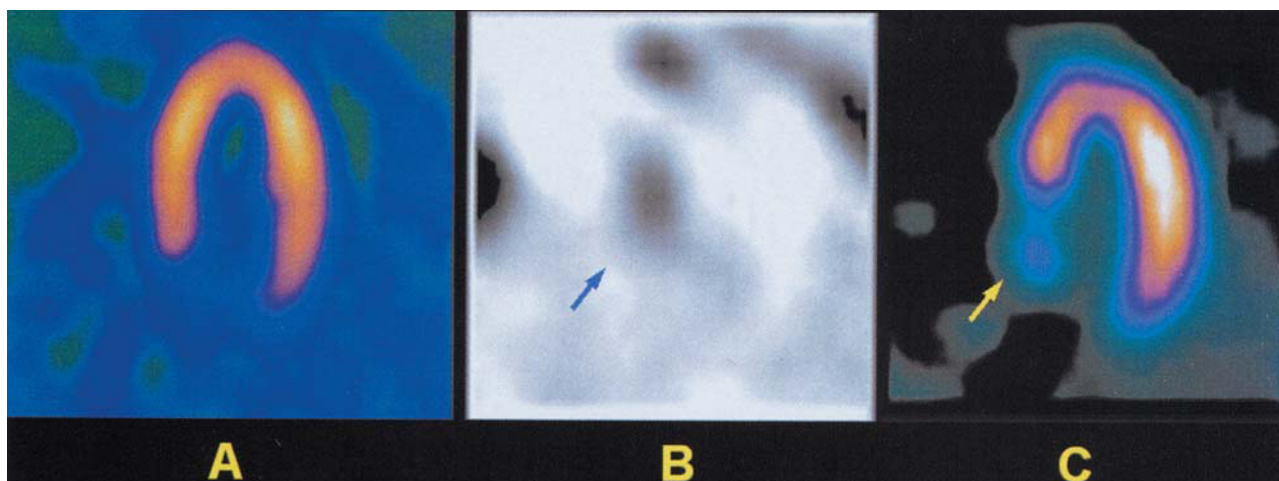


Fig. 1

Ablación septal en la miocardiopatía hipertrófica obstructiva

Paciente de 62 años con miocardiopatía hipertrófica obstructiva sintomática diagnosticada 6 años antes. Durante el seguimiento se observó una progresión de la disnea a pesar del tratamiento médico, por lo que le fue implantado un marcapasos bicameral un año antes. El motivo del ingreso actual fue el empeoramiento de sus síntomas (clase funcional III). El gradiente dinámico en el tracto de salida del ventrículo izquierdo por Doppler era de 120 mmHg. Se practicó una SPECT de perfusión miocárdica, que no reveló defectos de perfusión (fig. 1A). Debido a la resistencia al tratamiento, se optó por la ablación septal alcohólica percutánea. Mediante la alcoholización de una tercera rama arterial septal dominante, se produjo un infarto de miocardio de localización septal, sin complicaciones y con disminución significativa del gradiente dinámico intra-ventricular hasta 20 mmHg. La gammagrafía cardíaca con pirofosfato de ^{99m}Tc , practicada 3 días después de

la ablación, mostró una zona con intensa captación septal (fig. 1B, flecha) y las imágenes de reposo de la SPECT con ^{99m}Tc -tetrofosmina, practicada el quinto día tras la ablación, mostraron una reducción de la captación en la región septal basal (fig. 1C, flecha), correspondiente a la zona de necrosis. La evolución clínica posterior fue satisfactoria.

Aunque los resultados clínicos, ecocardiográficos y hemodinámicos de la ablación septal percutánea en la miocardiopatía hipertrófica obstructiva han sido motivo de diversas publicaciones, hasta el momento no se habían expuesto las imágenes gammagráficas correspondientes a este procedimiento terapéutico.

Jaume Candell Riera, Santiago Aguadé Bruix
y Guillermo Romero Farina
Cardiología Nuclear. Hospital Universitari Vall d'Hebron.
Barcelona. España.