

COMUNICACIONES BREVES

Comportamiento atípico del QTc y del ST-T en un caso con síndrome de Brugada

Rafael S. Acunzo, Isabel V. Konopka, Rubén A. Sánchez, Norma Pizzarelli, Juan Guerra y Marcelo V. Elizari

División Cardiología. Hospital Ramos Mejía. Buenos Aires. Argentina.

Un paciente de 56 años ingresó en el servicio de urgencias después de una descarga eléctrica. El electrocardiograma (ECG) mostró un supradesnivel de 5 mm del punto J y del segmento ST de V1 a V3, que desapareció a las 24 h. La prueba de ajmalina provocó un supradesnivel del punto J y del segmento ST de 12 mm de V1 a V3, prolongación del QTc, alternancia del QTc y de T. Estos cambios expresan variaciones en la duración de los potenciales de acción miocárdicos característicos de los síndromes de Brugada y del QT largo.

Palabras clave: *Síndrome de Brugada. Síndrome de QT largo. Prueba de ajmalina.*

Atypical Behavior of QTc and ST-T Intervals in a Patient With the Brugada Syndrome

We present a 56-year-old man who was admitted to an emergency service after receiving an electric shock. The ECG showed a J point and ST segment elevation of up to 5 mm in leads V1 to V3, which normalized in 24 hours. The ajmaline test caused elevation of the J point and of the ST segment up to 12 mm in leads V1 to V3, QTc lengthening, and QTc and T wave alternans. These results denoted alterations in the duration of myocardial action potentials, a common finding in patients with Brugada syndrome and long QT syndrome.

Key words: *Brugada syndrome. Long QT syndrome. Ajmaline test.*

Full English text available at: www.revespcardiol.org

INTRODUCCIÓN

Las anomalías electrocardiográficas del síndrome de Brugada pueden ser transitorias y la ajmalina o la flecainida pueden ponerlas de manifiesto^{1,2}, pero en ocasiones pueden producir trastornos de conducción y proarritmia^{3,4}.

Describiremos los hallazgos electrocardiográficos de un caso que con la administración de ajmalina presentó prolongación del QTc con alternancia de la T y del QTc.

CASO CLÍNICO

Varón de 56 años, sin antecedentes cardiovasculares, que ingresó en el servicio de urgencias tras sufrir una descarga eléctrica. En el electrocardiograma (ECG) se observó una onda J prominente y un supradesnivel

del segmento ST de hasta 5 mm de V1 a V3 (fig. 1A). Se detectó un aumento de la creatinina (CK) total, pero el ecocardiograma fue normal. A las 24 h sólo se observaba una onda J prominente en V1 y V2, que permaneció sin modificaciones (figs. 1B y 2A).

Ante la sospecha de un síndrome de Brugada⁵, se efectuó una prueba con ajmalina intravenosa (50 mg). A los 60 s se observó un supradesnivel del punto J y del ST de V1 a V3 (fig. 2B). El supradesnivel máximo, de 12 mm, se presentó en V2 (fig. 2C). A los 5 min, los intervalos QTc se prolongaron de 372 a 539 ms y la onda T se negativizó (fig. 3A), seguidos de alternancia de los QTc (fig. 3B). Finalmente, los QTc se estabilizaron en 539 ms (fig. 3C).

El isoproterenol normalizó el ECG (fig. 3D). Durante un año de seguimiento, los valores del QTc fueron normales y la imagen del ECG, similar a la de la figura 2A.

DISCUSIÓN

El síndrome de Brugada puede coexistir con el QT largo hereditario 3 (QTL3) y los pacientes pueden tener el ECG de ambas afecciones⁶. El primero se pre-

Correspondencia: Dr. R.S. Acunzo.
Urquiza, 606. (1221). Buenos Aires. Argentina.
Correo electrónico: racunzo@hotmail.com

Recibido el 30 de julio de 2003.
Aceptado para su publicación el 27 de noviembre de 2003.

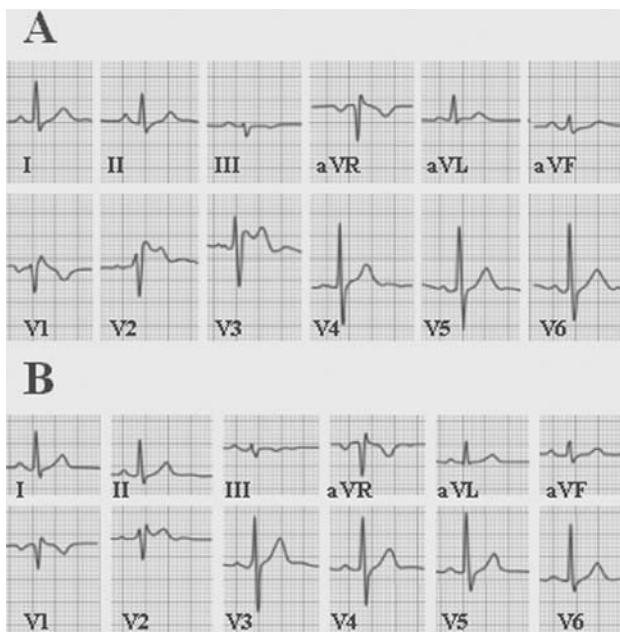


Fig. 1. A: ECG del ingreso que muestra supradesnivel del ST y del punto J en forma de silla de montar, de V1 a V3. B: A las 24 h sólo se observa una onda J prominente en V1 y V2.

senta cuando la frecuencia cardíaca es más rápida y el QTc es menor, y el QTL3 con frecuencias cardíacas más lentas y un QTc más largo⁷.

Los bloqueadores de los canales del sodio producen en el epicardio un descenso en la amplitud de las fases 0 y 1, con la pérdida del domo y un acortamiento del potencial de acción. Esto crea un gradiente eléctrico entre el epicardio y el endocardio, cuya consecuencia es el supradesnivel marcado del ST del ECG⁶. Sin embargo, cuando este efecto disminuye, el subepicardio

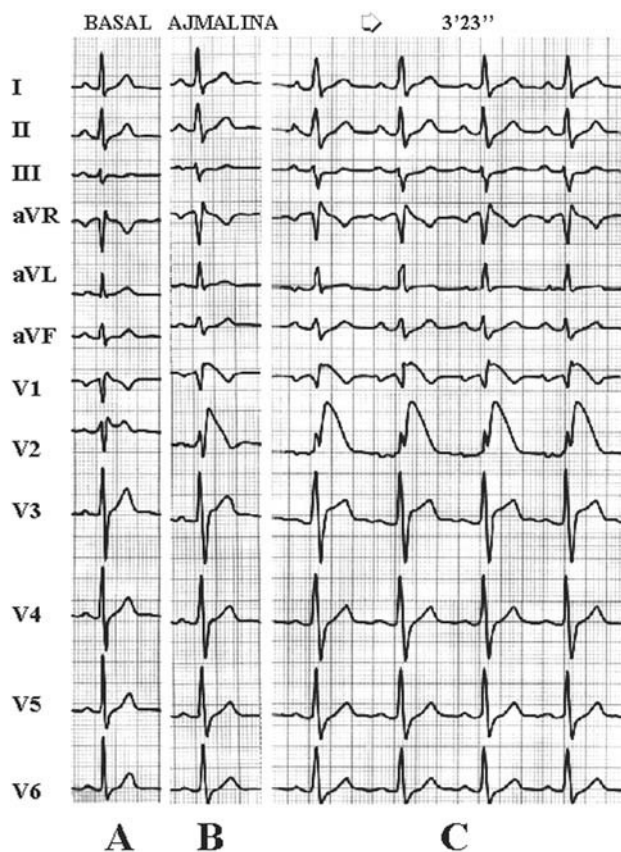


Fig. 2. A: onda J en V1 y V2. B: la ajmalina produce supradesnivel del ST, que es máximo en V2 (C).

muestra variaciones en la duración y amplitud de los potenciales de acción, características que son, además, dependientes de la frecuencia de estimulación⁶. Esto

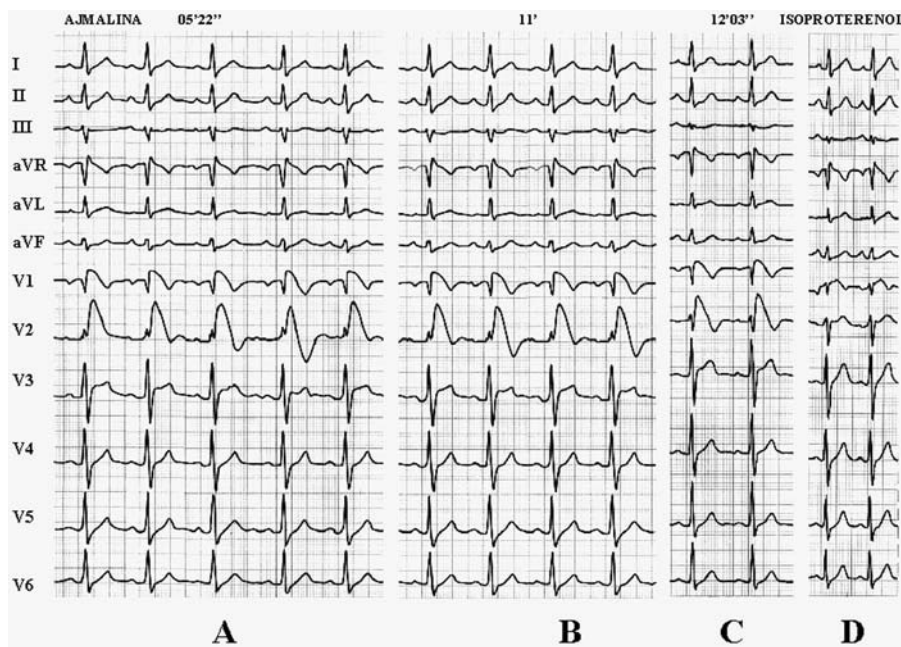


Fig. 3. A: a los 5 min se observa una prolongación del QTc en V2 (a partir del segundo latido) que se acompaña de inversión de la onda T. B: a los 11 min, V1 y V2 muestran alternancia del QTc y de la T. C: a los 12 min se observa que los QTc en V1 y V2 están prolongados de manera estable y las T son negativas. D: todas las alteraciones desaparecen tras la administración intravenosa de isoproterenol.

se expresa en el ECG con los intervalos QTc que se prolongan de manera no uniforme y con alternancia del QTc y de la T.

La administración de isoproterenol abrevia la duración de los potenciales de acción del subepicardio, mejora la conducción intramiocárdica y normaliza el QTc.

BIBLIOGRAFÍA

1. Brugada R. Use of intravenous antiarrhythmic to identify concealed Brugada syndrome. *Curr Control Trials Cardiovasc Med* 2000;1:45-7.
2. Cabezón Ruiz S, Errazquin Sáenz de Tejada F, Pedrote Martínez A, Morán Risco JE, Morgado J, Fernández Pérez JM. El electrocardiograma convencional normal con test de provocación farmacológico negativo no descarta el síndrome de Brugada. *Rev Esp Cardiol* 2003;56:107-10.
3. Ohkubo K, Watanabe I, Okumura Y, Yamada T, Masaki R, Kofune T, et al. Intravenous administration of class I antiarrhythmic drug induced T wave alternans in an asymptomatic Brugada syndrome patient. *Pacing Clin Electrophysiol* 2003;26:1900-3.
4. Brugada P, Brugada J, Brugada R. Arrhythmia induction by antiarrhythmic drugs. *PACE* 2000;23:291-2.
5. Wilde AA, Antzelevitch C, Borggrefe M, Brugada J, Brugada R, Brugada P, et al. Proposed diagnostic criteria for the Brugada syndrome. *Eur Heart J* 2002;23:1648-54.
6. Antzelevitch C, Brugada P, Brugada J, Brugada R, Nademanee K, Towbin J, et al. The Brugada syndrome. Armonk: Futura Publishing Co. Inc., 1999; p. 50-7.
7. Martínez Sánchez J, García Alberola A, Sánchez Muñoz JJ, Pinar Bermúdez E, Ruipérez Abizanda JA, Valdés Chávarri M. Presentación de síndrome de Brugada e intervalo QT largo en un mismo paciente. *Rev Esp Cardiol* 2001;54:645-8.