

## Tratamiento percutáneo de los aneurismas del septo interauricular

Manuel Pan<sup>a</sup>, José Suárez de Lezo<sup>a</sup>, Alfonso Medina<sup>b</sup>, Miguel Romero<sup>a</sup>, José Segura<sup>a</sup> y Dolores Mesa<sup>a</sup>

<sup>a</sup>Servicio de Cardiología. Hospital Reina Sofía. Córdoba. España.

<sup>b</sup>Servicio de Cardiología. Hospital Dr. Negrín. Las Palmas de Gran Canaria. España.

De un total de 203 pacientes con comunicación del septo interauricular (CIA) o foramen oval permeable (FOP) que fueron tratados mediante cierre percutáneo, hemos seleccionado para el estudio a 29 pacientes (19 con CIA y 10 con FOP) que cumplieron criterios de aneurisma del septo. Ocho pacientes tenían disnea en grado funcional II o III y 12 (38%) habían tenido un accidente cerebrovascular (ACV) previo. En pacientes con CIA, 7 tuvieron un solo defecto y 12 mostraron perforaciones múltiples; 14 recibieron un solo dispositivo y 5 necesitaron 2 o 3. El control ecocardiográfico transtorácico a los 6 meses mostró el cierre del defecto en los 29 pacientes. En un tiempo medio de seguimiento de  $31 \pm 19$  meses todos los pacientes estaban libres de síntomas.

Los pacientes con aneurisma del septo interauricular y CIA o FOP asociado pueden tratarse con éxito mediante el dispositivo de Amplatz.

**Palabras clave:** *Aneurisma del septo interauricular. Comunicación interauricular. Foramen oval permeable.*

### Percutaneous Treatment of Atrial Septal Aneurysm

Among a total number of 203 patients with atrial septal defects (ASD) or patent foramen ovale (PFO) who were treated by percutaneous closure, we selected 29 (19 with ASD and 10 with PFO) who fulfilled the criteria for atrial septal aneurysm. Eight patients had functional class II or III dyspnea, and 12 had a history of previous cerebrovascular accident (38%). Seven of the patients with ASD, had a single defect and 12 had multiple defects; 14 received a single occluder and 5 patients needed 2 or 3 devices. Follow-up transthoracic ultrasound study at 6 months showed the defect to be successfully closed in all 29 patients. After a mean follow-up time of  $31 \pm 19$  months, all patients were alive and symptom-free. Patients with atrial septal aneurysm and associated ASD or PFO can be successfully treated with Amplatzer septal occluders.

**Key words:** *Atrial septal aneurysm. Atrial septal defects. Patent foramen ovale.*

Full English text available at: [www.revespcardiol.org](http://www.revespcardiol.org)

## INTRODUCCIÓN

Los aneurismas del septo interauricular son deformidades saculares localizadas que protruyen dentro de la aurícula derecha o izquierda. Esta malformación puede asociarse a foramen oval permeable (FOP), comunicación del septo interauricular (CIA) o perforaciones múltiples, y es considerada un factor de riesgo de accidentes cerebrovasculares (ACV)<sup>1-4</sup>. La experiencia creciente con los nuevos dispositivos de oclusión<sup>5,6</sup> ha permitido que estos pacientes sean tratados percutáneamente. En este estudio analizamos nuestros resultados con oclusores de Amplatz en el tratamiento de esta malformación.

## MÉTODO

### Pacientes

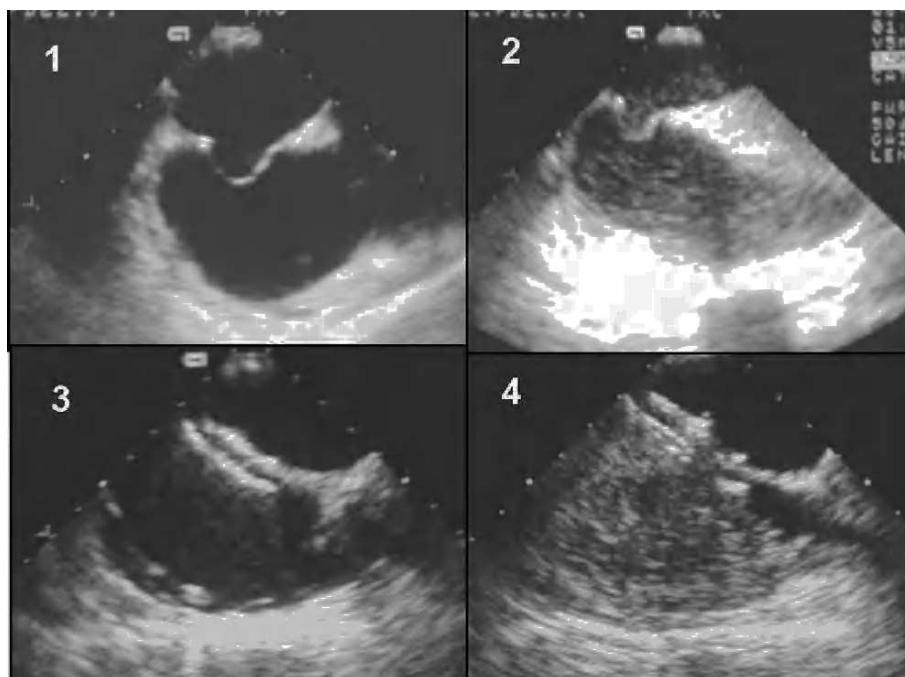
Entre junio de 1993 y febrero de 2004 hemos intentado el cierre percutáneo en 203 pacientes con CIA o FOP; 29 (14%) de ellos tenían aneurisma del septo interauricular. En el estudio transesofágico todos los adultos reunieron los siguientes criterios<sup>1</sup>: *a)* diámetro de la base > 15 mm y *b)* protrusión de parte de esta estructura más allá del plano del septo interauricular de 15 mm. Seis niños de 5-12 años mostraron la misma morfología pero de menores dimensiones (base del aneurisma de 8 mm/m<sup>2</sup> de superficie corporal)<sup>7</sup>.

### Cateterismo diagnóstico

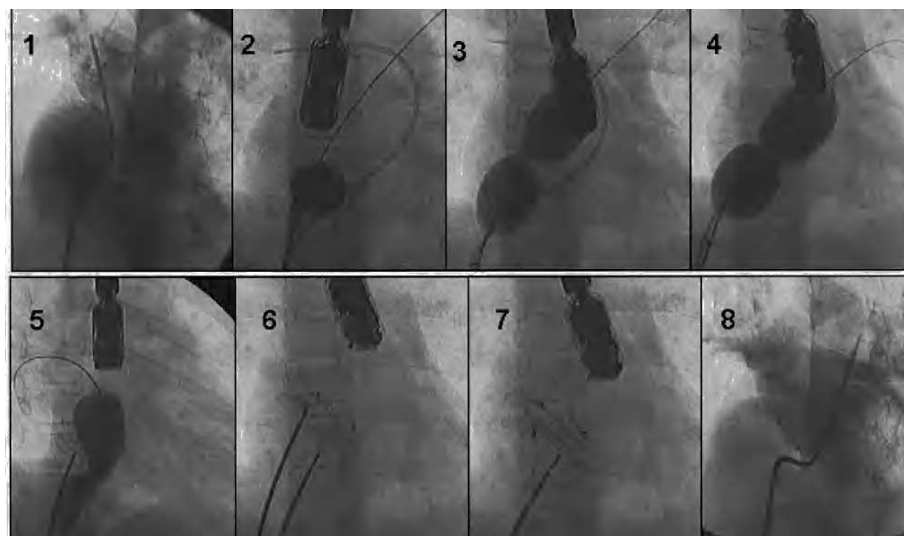
El procedimiento se realizó con anestesia general y monitorización transesofágica. Tras las mediciones angio y ecocardiográficas se inyectó por vía intravenosa 1 mg/kg de heparina y se completaron las mediciones mediante el uso de un balón de oclusión («*stretching balloon*»). En pacientes con FOP se realizó una inyección de 5 ml de suero salino agitado en la cava inferior

Correspondencia: Dr. M. Pan.  
Grupo CORPAL. Hospital de la Cruz Roja.  
Paseo de la Victoria, s/n. 14014 Córdoba. España.  
Correo electrónico: [grupo\\_corpal@arrakis.es](mailto:grupo_corpal@arrakis.es)

Recibido el 20 de abril de 2004.  
Aceptado para su publicación el 13 de julio de 2004.



**Fig. 1.** Paciente con foramen oval permeable asociado al aneurisma: 1) estudio transesofágico basal; 2) tras la inyección de suero fisiológico en la cava, se observa un paso significativo de contraste a la aurícula izquierda; 3) el dispositivo de Amplatz ocluye el defecto; 4) ausencia de paso de contraste tras la implantación del dispositivo.



**Fig. 2.** Paciente con 2 orificios separados que recibió 2 oclusores: 1) angiografía basal en la vena pulmonar superior derecha; 2-4) medición del tamaño del defecto con balón de oclusión; 5) después de la implantación de un primer dispositivo se mide el defecto residual; 6-7) implantación de un segundo dispositivo; 8) oclusión de todos los defectos como demuestra la arteriografía pulmonar.

para demostrar la presencia de cortocircuito derecha-izquierda (fig. 1), que fue repetida durante una maniobra de presión positiva intermitente realizada por el anestesista.

### Fase terapéutica

Utilizamos oclusores de Amplatz (Golden Valley, Minesota), aplicando diferentes estrategias de implantación según la anatomía. En pacientes con un solo orificio, 1 solo oclusor de Amplatz fue implantado; se seleccionó el diámetro del dispositivo con arreglo a la técnica de oclusión con balón. Los pacientes con agujeros múltiples recibieron 1, 2 o 3 dispositivos de acuer-

do con la localización de la malformación (el foramen oval o la totalidad del septo) y la proporción de septo «fino» comparado con los remanentes gruesos de septo verdadero. Los pacientes con algún agujero pequeño próximo al principal también fueron tratados con un solo oclusor. Cinco pacientes con orificios separados recibieron 2 o 3 dispositivos. En ellos utilizamos una técnica simultánea de doble oclusión con balón para medir con precisión el tamaño de los defectos (fig. 2). Tras el procedimiento todos los pacientes fueron tratados con dalteparina subcutánea durante 1 mes y aspirina durante 6 meses. Los pacientes con eventos cerebrales isquémicos previos continuaron con un régimen de antiagregación de forma indefinida. Definimos éxito

TABLA 1. Datos basales de procedimiento

Edad (años)	40 ± 22
Mujeres	19/29 (65%)
Síntomas	
Propensos a infecciones respiratorias	9
Disnea	
Grado funcional II	5
Grado funcional III	3
Arritmias	1
Eventos isquémicos cerebrales previos	12
Totalidad del septo interauricular	38 ± 9 mm
Remanente superior (pacientes con CIA)	12 ± 5 mm
Remanente inferior (pacientes con CIA)	13 ± 6 mm
Remanente anterior (pacientes con CIA)	11 ± 8 mm
Diámetro de la CIA	
Oclusión con balón	20 ± 5 mm
Ecotranseofágico	13 ± 4 mm
Diámetro del dispositivo	
Pacientes con 1 dispositivo	20 ± 6 mm
Pacientes con 2 dispositivos	12 + 14, 22 + 14, 16 + 10, 16 + 10 mm
Pacientes con 3 dispositivos	18 + 10 + 14 mm
Pacientes con ocluidor de FOP	35 mm

CIA: comunicación interauricular; FOP: foramen oval permeable.

primario a los procedimientos con ausencia de cortocircuito residual en el momento del alta hospitalaria evaluado por ecocardiografía. Se realizó un seguimiento clínico y no invasivo a los 3, 6 y 12 meses después del tratamiento y a partir de este tiempo, cada año.

TABLA 2. Resultados en pacientes con comunicación interauricular (n = 19)

Presión sistólica pulmonar pico (mmHg)	
Basal	40 ± 23
Post	33 ± 16 <sup>a</sup>
Relación flujo pulmonar a flujo sistémico (QP/QS)	
Basal	1,9 ± 0,6
Post	1 ± 0,1 <sup>b</sup>
Éxito primario	18/19 (95%)
Complicaciones	
Taponamiento (resuelto con drenaje pericárdico en el laboratorio)	1 (5%)
Cortocircuito residual	
Angiográfico (post en laboratorio)	
No	10
Leve	9
Transeofágico (post en laboratorio)	
No	13
Leve	6
Transtorácico al alta	
No	18
Leve	1
Transtorácico a los 6 meses	
No	19
Cortocircuito residual	0

<sup>a</sup>p < 0,05. <sup>b</sup>p < 0,01.

Realizamos una prueba de Student-Fisher pareado para comparar medias del mismo paciente.

## RESULTADOS

Los datos basales y de procedimiento se resumen en la tabla 1. Con objeto de atrapar la totalidad del aneurisma, los 10 pacientes que presentaron FOP recibieron el ocluidor de Amplatz para foramen oval de 35 mm. En pacientes con CIA observamos una reducción significativa de la presión pulmonar y de la relación flujo pulmonar/sistémico (tabla 2). Observamos frecuentemente la presencia de un cortocircuito residual leve en el estudio postinmediato (tabla 2). Sin embargo, este pequeño cortocircuito residual desapareció en el estudio ecocardiográfico transtorácico realizado antes del alta, en todos menos en 1 paciente (tabla 2). En pacientes con FOP la ecocardiografía transeofágica realizada en el laboratorio mostró un paso derecha-izquierda significativo en condiciones basales, que resultó masivo tras la maniobra de ventilación con presión positiva (tabla 3). Inmediatamente tras la implantación del dispositivo se produjo una ausencia de cortocircuito en condiciones basales en todos estos pacientes (fig. 1), mientras que durante la maniobra de presión positiva objetivamos un pequeño paso derecha-izquierda menor de 10-15 microburbujas en la aurícula izquierda en 6 pacientes (tabla 3).

Se produjo un cierre completo del defecto en todos los pacientes a un tiempo medio de seguimiento de 31 ± 19 meses. En el caso del paciente con cortocircuito residual en el momento del alta, la eco-Doppler realizada a los 6 meses mostró un cierre completo de éste (tabla 2). En pacientes con FOP el estudio con ecotranstorácico a los 6 meses mostró una ausencia de cortocircuito residual tras la inyección por vía intravenosa de suero salino en la vena antecubital y maniobra de Valsalva (tabla 3). Los pacientes con disnea en el momento del procedimiento presentaron una mejoría

TABLA 3. Resultados en pacientes con foramen oval permeable (n = 10)

Paso derecho-izquierdo (suero fisiológico agitado) antes de la implantación del dispositivo	
Basal: paso significativo	10/10
Presión de ventilación positiva: paso masivo	10/10
Paso derecha-izquierda tras la implantación del dispositivo (en laboratorio)	
Basal: no paso	10/10
Ventilación con presión positiva:	
No paso	4/10 (40%)
Paso leve (< 10 burbujas)	6/10 (60%)
Paso derecho-izquierda a los 6 meses (ecotranstorácico)	
Basal: no paso	10/10
Maniobra de Valsalva: no paso	10/10

TABLA 4. Experiencia previa del cierre percutáneo de los aneurismas del septo interauricular

Autor (año)	n	Foramen oval permeable asociado	CIA asociada	Dispositivo	Éxito del procedimiento (%)	Complicaciones (%)	Período medio del seguimiento	Eventos al seguimiento
Ewert et al (2000) <sup>7</sup>	33	18	15	Amplatzer Cardioseal	88	0	13 meses (5-30)	0
Windecker et al (2000) <sup>9</sup>	20	20	–	Sideris Star Cardioseal Amplatzer	95	5	19 ± 16 meses	4,1% <sup>a</sup>
Krumsdorf et al (2001) <sup>10</sup>	63	51	12	Angelwings Cardioseal Starflex Helex Amplatzer Star	92	2	10,4 ± 9,2 meses	4/63 (6%)
Bruch et al (2002) <sup>11</sup>	33	33	–	Amplatzer Star Cardioseal Starflex	100	0	1,3-42 meses	0
Martin et al (2002) <sup>12</sup>	16	16	–	Sideris Cardioseal	98 <sup>b</sup>	2 <sup>b</sup>	27 ± 20 meses	0
Braun et al (2004) <sup>13</sup>	70	70	–	Amplatzer Star Cardioseal	97	3 <sup>b</sup>	24 meses	1/70 (1,4%)
Nuestra serie	29	10	19	Amplatzer	96	5	30 ± 18 meses	0

<sup>a</sup>Riesgo anual de recurrencia de accidente cerebrovascular.

<sup>b</sup>Porcentaje del total de pacientes con foramen oval permeable (n = 110).

CIA: comunicación interauricular.

de su estado funcional. No hubo ningún evento embólico durante el seguimiento.

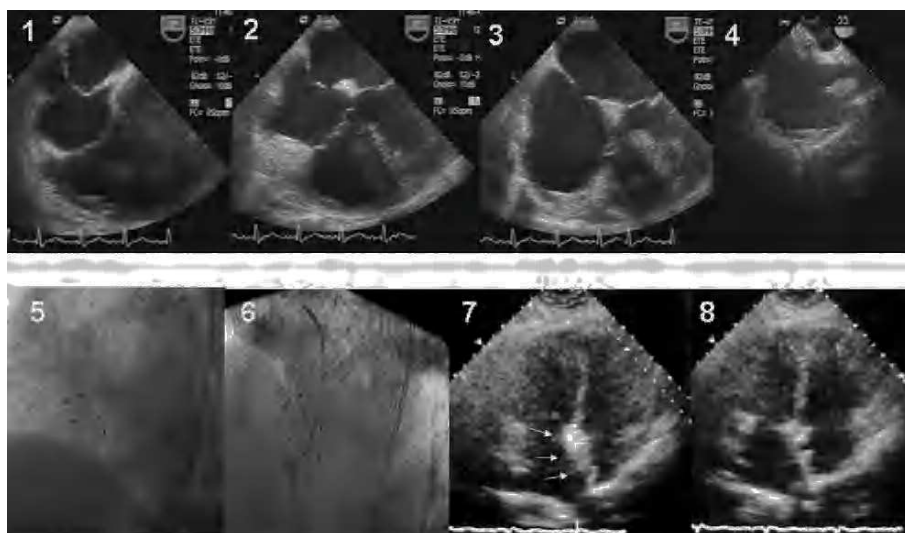
## DISCUSIÓN

Los aneurismas del septo interauricular son malformaciones poco frecuentes, que hemos comenzado a comprender recientemente, desde la utilización sistemática de la ecografía bidimensional<sup>8</sup>.

### Aneurisma del septo interauricular asociado a foramen oval permeable

Los mecanismos implicados en la producción de embolias en pacientes con aneurisma del septo inte-

rauricular están relacionados con el paso derecha-izquierda a través del FOP, la presencia de arritmias supraventriculares o la formación de trombos a nivel del propio aneurisma<sup>2-4</sup>. En pacientes con una primera embolia isquémica la probabilidad de un segundo evento ha sido estimada en un 15% en un período de 4 años, a pesar del uso de aspirina<sup>4</sup>. El cierre mecánico del defecto parece una terapéutica alternativa lógica (fig. 1). La tabla 4 resume las principales series publicadas<sup>7,9-13</sup>. Resulta difícil comparar los resultados de estos estudios dadas las diferencias en los dispositivos usados (7 tipos). La mayoría de estas publicaciones describe un alto porcentaje de éxito con muy baja incidencia de eventos embólicos durante el seguimiento. Actualmente, la implantación de uno de estos dispositivos en pa-



**Fig. 3.** Paciente con aneurisma del septo interauricular multiperforado (1-3). Después de la implantación de un primer dispositivo (4), se precisaron 2 dispositivos adicionales (5 y 6). En el estudio ecotranstorácico a los 6 meses se observa la reconstrucción de un septo interauricular más grueso sin cortocircuito residual (7 y 8).

cientes con FOP, ya sea asociada a aneurisma del septo interauricular o no, es un procedimiento relativamente fácil de efectuar. Sin embargo, la cuestión que todavía persiste sin respuesta es la eficacia a largo plazo de todos estos procedimientos y la apropiada selección de candidatas para el cierre de un FOP.

### **Aneurisma del septo interauricular asociado a comunicación interauricular**

La experiencia mediante el cierre percutáneo en este tipo de asociación es más limitada que en el caso de pacientes con FOP (tabla 4). Dado que son frecuentes los defectos septales multiperforados (fig. 3), esto aumenta la complejidad del abordaje percutáneo<sup>5</sup>. Por esta razón, la cirugía se ha preferido en muchos centros. Cuando se decide el abordaje percutáneo, debe considerarse cuidadosamente la estrategia de implantación. La más simple consiste en la implantación de un solo dispositivo que atrape la totalidad del aneurisma entre los discos. Sin embargo, algunas veces, se precisa más de un dispositivo y se requieren diferentes mediciones del defecto para tomar una decisión definitiva (figs. 2 y 3). Dada la discrepancia en la medición del defecto entre la ecografía y el balón, pensamos que no debe realizarse la técnica sin realizar previamente «*stretching balloon*».

Nuestro estudio sugiere que los pacientes con aneurisma del septo interauricular asociado a CIA pueden ser tratados con éxito mediante la implantación del ocluidor de Amplatz. Sin embargo, los casos con septo multiperforado (fig. 3) deberían ser realizados por equipos expertos.

### **BIBLIOGRAFÍA**

1. Hanley PC, Tajik AJ, Hynes JK, Edwards WD, Reeder GS, Haggler DJ, et al. Diagnosis and classification of atrial septal aneurysms by two dimensional echocardiography: report of 80 consecutive cases. *J Am Coll Cardiol*. 1985;6:1370-82.
2. Mugge A, Daniel WG, Angerman C, Spes C, Khandheria BK, Kronzon I, et al. Atrial septal aneurysm in adult patients. A multi-center study using transthoracic and transesophageal echocardiography. *Circulation*. 1995;91:2785-92.
3. Mattioli AV, Aquilina M, Oldani A, Longhini C, Mattioli G. Atrial septal aneurysm: aneurysm as a cardioembolic source in adult patients with stroke and normal carotid arteries. *Eur Heart J*. 2001;22:261-8.
4. Mas JL, Arquizán C, Lamy C, Zuber M, Cabanes L, Derumeaux G, et al. Recurrent cerebrovascular events associated with patent foramen ovale, atrial septal aneurysm, or both. *N Engl J Med*. 2001;345:1740-6.
5. Suárez de Lezo J, Medina A, Pan M, Romero M, Segura J, Pavlovic DJ, et al. Transcatheter occlusion of complex atrial septal defects. *Cathet and Cardiovasc Intervent*. 2000;51:33-41.
6. Rodríguez M, Suárez de Lezo J, Pan M, Romero M, Segura J, Pavlovic DJ, et al. Cierre percutáneo de comunicaciones interauriculares grandes. *Rev Esp Cardiol*. 2003;56:888-93.
7. Ewert P, Berger P, Vogel M, Dähner I, Meshkishvili VA, Lange PE. Morphology of perforated atrial septal aneurysm suitable for closure by transcatheter device placement. *Heart*. 2000;84:327-31.
8. Pasalodos FJ, González V, Pan M, Gil R, Vallés F. Aneurisma del tabique interauricular. Diagnóstico ecocardiográfico. *Rev Esp Cardiol*. 1984;37:219-22.
9. Windecker S, Wahl A, Chatterjee T, Garachemani A, Eberli FR, Seiler C, et al. Percutaneous closure of patent foramen ovale in patients with paradoxical embolism. *Circulation*. 2000;101:893-8.
10. Krumdordf U, Keppeler P, Horvath K, Zadan E, Schrader R, Sievert H. Catheter closure of atrial septal defects and patent foramen ovale in patients with an atrial septal aneurysm using different devices. *J Interv Cardiol*. 2001;14:49-55.
11. Bruch L, Parsi A, Grad MO, Rux S, Burmeister T, Krebs H, et al. Transcatheter closure of interatrial communications for secondary prevention of paradoxical embolism. *Circulation*. 2002;105:2845-8.
12. Martín F, Sánchez PL, Doherty E, Colón-Hernández PJ, Delgado G, Inglessis I, et al. Percutaneous transcatheter closure of patent foramen ovale in patients with paradoxical embolism. *Circulation*. 2002;106:1121-6.
13. Braun M, Gliach V, Boscheri A, Schoen S, Gahn G, Reichmann H, et al. Transcatheter closure of patent foramen ovale in patients with paradoxical embolism. *Eur Heart J*. 2004;25:424-30.