

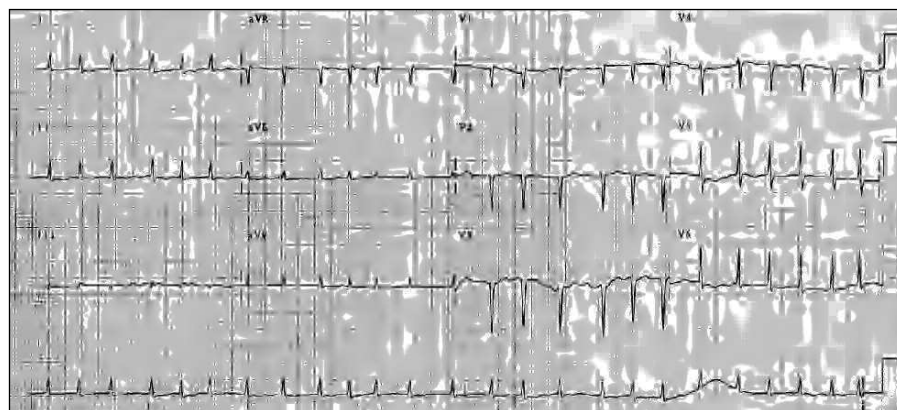
## Taquicardia ventricular bidireccional por intoxicación digitálica

Sr. Editor:

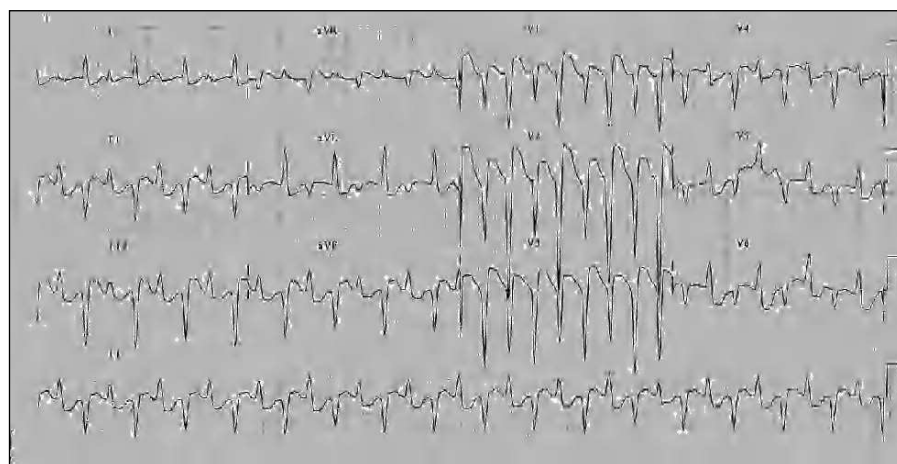
La intoxicación digitálica es una eventualidad frecuente en el tratamiento crónico con glucósidos digitálicos y más rara tras la ingesta accidental o autolítica<sup>1</sup>. Las arritmias ventriculares son una expresión de dicha complicación y pueden controlarse la mayoría de las veces con medidas convencionales, incluida la suspensión del fármaco. Sin embargo, la presencia de arritmias potencialmente letales e insuficiencia renal plantea decisiones controvertidas, pues la terapia antiarrítmica habitual puede no ser oportuna e incluso arriesgada. Dentro de las arritmias ventriculares, la taquicardia ventricular bidireccional (TVB) es una rara eventualidad, virtualmente diagnóstica de toxicidad digitálica, que plantea una situación de riesgo vital.

Presentamos el caso de una mujer de 75 años, con antecedentes de fibrilación auricular crónica e hipertensión arterial en tratamiento con acenocumarol, digoxina (0,25 mg/día) y lisinopril, que acudió a urgencias por disnea. En la exploración física inicial destacamos: taquipnea, ingurgitación yu-

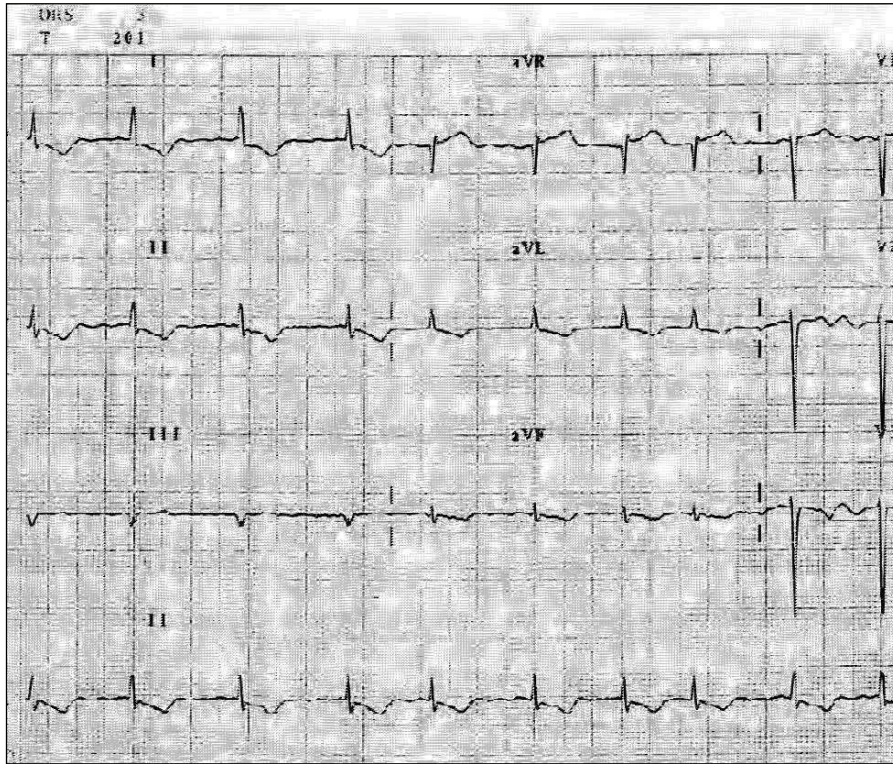
gular a 45°, normotensión y mal estado general; la auscultación cardiorrespiratoria mostró tonos arrítmicos a 150 lat/min y crepitantes húmedos bibasales. En el estudio analítico destacaban: urea 149 mg/dl, creatinina 3,1 mg/dl y potasio 5,1 mEq/l. En el electrocardiograma (ECG) se observó una fibrilación auricular con una frecuencia ventricular media de 150 lat/min (fig. 1). Tras recibir tratamiento diurético la paciente se estabilizó clínicamente y fue ingresada en planta, con mejoría de la función renal (urea, 130 mg/dl; creatinina, 2,6) y persistencia de la hiperpotasemia (5,8 mEq/l). Continuó con 0,25 mg/día de digoxina oral hasta que el quinto día presentó clínica de insuficiencia cardíaca izquierda e hipotensión, con el ECG que se observa en la figura 2. La frecuencia, la regularidad y la bidireccionalidad del complejo QRS en el plano frontal nos llevó al diagnóstico de TVB de posible origen digitálico. La digoxinemia era de 6 ng/ml (rango normal, 0,8-2 ng/ml). Decidimos utilizar anticuerpos específicos antidigoxina, dado el potencial riesgo vital del trastorno del ritmo ventricular en presencia de insuficiencia cardíaca, insuficiencia renal e hiperpotasemia, situación en la que el uso de fármacos antiarrítmicos puede entrañar un riesgo adicional y la cardioversión eléctrica está contraindicada. Tras ser monitorizada, se le administraron 450 mg de Fab antidigoxina, previa negatividad del test de



**Fig 1.** Fibrilación auricular con frecuencia ventricular media de 150 lat/min. Los complejos QRS son «estrechos», es decir, con una duración < 120 ms.



**Fig 2.** Taquicardia ventricular bidireccional. Obsérvese que la morfología de los complejos QRS cambia alternativamente en el plano frontal entre los -60° y los +120°. Su duración es < 120 ms.



**Fig 3.** Fibrilación auricular con frecuencia ventricular media de 90 lat/min. La morfología de los complejos QRS vuelve a ser similar a la de los complejos previos a la taquicardia ventricular.

sensibilidad cutánea, con desaparición del trastorno de ritmo a la hora de su administración (fig. 3). La ecocardiografía-Doppler realizada posteriormente mostró una hipertrofia concéntrica de ventrículo izquierdo con función sistólica conservada.

El uso de los anticuerpos antidigoxina es una alternativa útil y segura en el tratamiento de las arritmias por intoxicación digitalica e hiperpotasemia, con la que frecuentemente se asocia la toxicidad aguda<sup>1</sup>, en especial en situaciones de riesgo vital. Nuestra paciente presentó una TVB, un hallazgo infrecuente<sup>2</sup> que se asocia casi exclusivamente con la intoxicación por digital. La TVB es una forma particular de TV polimórfica originada por debajo de la bifurcación del haz de His y en la que la morfología del complejo QRS cambia de latido a latido. Aunque se ha relacionado con la estimulación simpática desencadenada por esfuerzos y/o emociones ligada a una mutación del gen del receptor cardíaco de la rionadina<sup>3</sup>, es más frecuente encontrarla en otras situaciones patológicas asociadas con un tono simpático elevado, como en la intoxicación digitalica o en los trastornos hidroelectrolíticos, en especial en presencia de insuficiencia cardíaca, lo que entraña un pronóstico ominoso por la posible degeneración a fibrilación ventricular y muerte súbita. En la intoxicación digitalica, el bloqueo de la bomba Na/K provoca un aumento del automatismo de los marcapasos subsidiarios situados en alguno de los fascículos principales del sistema específico de conducción. La participación de éste en la transmisión del impulso condiciona que en este tipo particular de taquicardia ventricular la duración de los complejos QRS pueda ser < 120 ms, a diferencia de las taquicardias ventriculares originadas en la red de Purkinje o en el miocardio ventricular, en los que la duración de aquellos es ≥ 120 ms.

El uso clínico de fragmentos Fab antidigoxina fue introducido en 1976 por Smith et al<sup>4</sup>. Hay un acuerdo general sobre la efectividad y las indicaciones de éstos en la intoxicación aguda por glucósidos digitalicos, pero no hay igual consenso sobre sus indicaciones en la intoxicación durante el tratamiento crónico<sup>5</sup>. El efecto antiarrítmico observado con ellos fue especialmente relevante en nuestro caso, y evitó el riesgo asociado al uso de fármacos antiarrítmicos y/o de cardioversión eléctrica en presencia de insuficiencia cardíaca y renal<sup>6</sup>.

Manuel J. Menduñña<sup>a</sup>, José M. Candel<sup>b</sup>,  
Pilar Alaminos<sup>a</sup>, Francisco J. Gómez<sup>a</sup>  
y José Vílchez<sup>a</sup>

<sup>a</sup>Servicio de Medicina Interna. Hospital Universitario San Cecilio. Granada. España.

<sup>b</sup>Servicio de Cardiología. Hospital Universitario San Cecilio. Granada. España.

#### BIBLIOGRAFÍA

1. Antman EM, Wenger TL, Butler VP, Haber E, Smith TW. Treatment of 150 cases of life-threatening digitalis intoxication with digoxin-specific Fab antibody fragments. Final report of a multicenter study. *Circulation*. 1990;81:1744-52.
2. Valent S, Kelly P. Images in Clinical Medicine. Digoxin-induced bidirectional ventricular tachycardia. *N Engl J Med*. 1997;336:550.
3. Priori SG, Napolitano C, Tiso N, Memmi M, Vignati G, Bloise R, et al. Mutations in the cardiac ryanodine receptor gene (hRyR2) underlie catecholaminergic polymorphic ventricular tachycardia. *Circulation*. 2001;103:196-200.
4. Smith TW, Haber E, Yeatman L, Butler VP Jr. Reversal of advanced digoxin intoxication with Fab fragments of digoxin-specific antibodies. *N Engl J Med*. 1976;294:797-800.

5. González A. Revisión sistemática sobre la efectividad e indicaciones de los anticuerpos antidigoxina en la intoxicación digitalica. *Rev Esp Cardiol.* 2000;53:49-56.
6. Zdunek, M, Mitra, A, Mokrzycki, MH. Plasma exchange for the removal of digoxin-specific antibody fragments in renal failure: timing is important for maximizing clearance. *Am J Kidney Dis.* 2000;36:177-9.

