

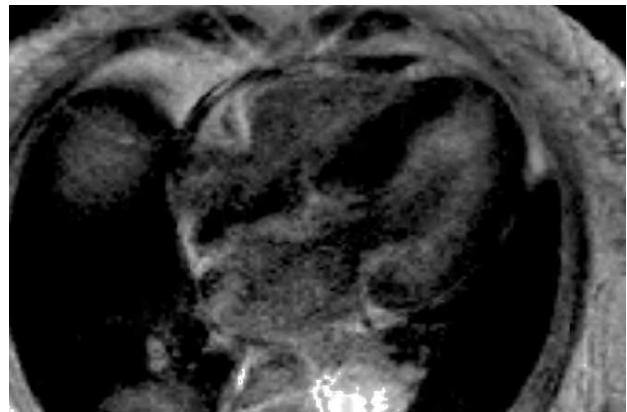
## Cardiorresonancia magnética en la amiloidosis

### Sr. Editor:

Se presenta un caso que ilustra la utilidad de la cardiorresonancia magnética (CRM) en la cardiopatía amiloidótica.

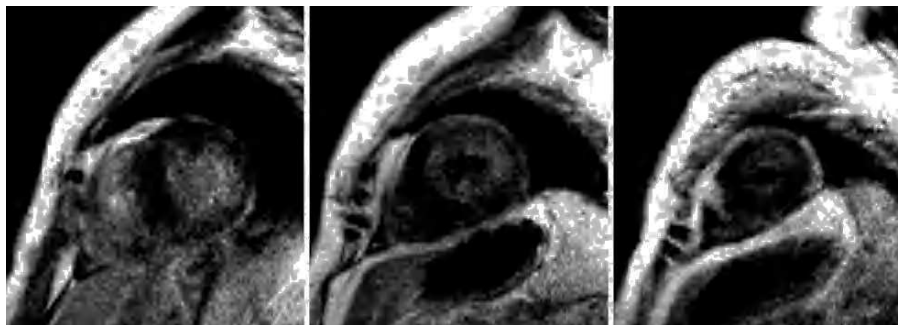
Una paciente de 71 años, diabética, acude a urgencias por síncope desde hace 2 meses, 2-3 episodios diarios, sin focalidad neurológica. A la exploración destacaba palidez cutaneomucosa y soplo sistólico II/VI apical. La presión arterial y la frecuencia cardíaca en decúbito y bipedestación eran: 130/70 mmHg y 68 lat/min, y 80/40 mmHg y 74 lat/min, respectivamente. El resto de la exploración fue normal.

La analítica presentó anemia normocítica normocrómica, elevación de la urea, la creatinina y de la velocidad de sedimentación, hipalbuminemia, hipergammaglobulinemia con



**Fig. 1.** Secuencia de inversión-recuperación tras la administración de un bolo de gadolinio-DTPA, plano de 4 cámaras. Se observa el engrosamiento miocárdico difuso y se objetiva el hiperrealce difuso de gadolinio subendocárdico, fundamentalmente en la pared lateral del ventrículo izquierdo.

**Fig. 2.** Idéntica secuencia que en la figura anterior, planos de eje corto basal, medio y apical. Se aprecia el hiperrealce de gadolinio subendocárdico difuso, más intenso en la pared lateral del ventrículo izquierdo.



pico monoclonal, inmunoglobulina G elevada y aumento de cadenas lambda en el suero y la orina.

El electrocardiograma mostró ritmo sinusal, eje horizontal y bajo voltaje. En la radiografía de tórax se observó una discreta cardiomegalia. El ecocardiograma, subóptimo por inadecuada ventana acústica, presentó hipertrofia concéntrica del ventrículo izquierdo sin textura granular brillante, función sistólica conservada y disfunción diastólica por relajación lenta.

Ante la sospecha clínica de amiloidosis y ecocardiografía no concluyente se practicó una CRM con secuencias anatómicas y funcionales en los planos habituales, secuencia TSE-T1 en plano de 4 cámaras y, tras la administración de un bolo de gadolinio-DTPA (0,1 mmol/kg), secuencias FLASH de inversión-recuperación y secuencias TI-*scout*<sup>1</sup>. El estudio fue muy indicativo de afectación amiloidótica debido a: a) el engrosamiento miocárdico difuso, los volúmenes disminuidos y la pérdida de función longitudinal sistólica; b) el engrosamiento leve de la pared libre ventricular derecha y el septo interauricular; c) el engrosamiento de la válvula aórtica, regurgitación mitral y aórtica leves; d) el patrón de hiperrealce tardío difuso, subendocárdico, fundamentalmente en la pared lateral de VI (figs. 1 y 2), aceleración de la cinética de gadolinio en sangre y miocardio, con T1 subendocárdico de 510 ms 4 min después de la administración de gadolinio, y e) derrame pericárdico y pleural leves.

Ante estos hallazgos se practicó una biopsia de nervio sural, diagnóstica para amiloidosis primaria. Dada la edad de la paciente y que no era candidata a trasplante de médula ósea se inició tratamiento con melfalán y prednisona. La paciente falleció meses después por fallo cardíaco progresivo.

La amiloidosis es una enfermedad sistémica compleja caracterizada por depósito extracelular de proteína fibrilar amiloide en el organismo<sup>2</sup>. Su diagnóstico suele establecerse en etapas avanzadas; la cardiopatía es la causa más frecuente de muerte<sup>3</sup>. El tratamiento es poco satisfactorio, aunque en la amiloidosis primaria se ha logrado cierta mejoría en la supervivencia y el estado funcional con agentes alquilantes<sup>4</sup>. En este caso no hubo buena respuesta probablemente por lo avanzado de la enfermedad.

La ecocardiografía-Doppler, la técnica de imagen inicial, puede detectar un aumento del grosor parietal con cámaras pequeñas, aurículas dilatadas, engrosamiento valvular y del septo interauricular, y disfunción diastólica y sistólica<sup>5-7</sup>. En ocasiones el engrosamiento miocárdico no es uniforme y semeja una miocardiopatía hipertrófica, aunque en la amiloidosis el electrocardiograma suele mostrar bajo voltaje. La textura granular brillante debida al depósito puede ser difícil de objetivar. En el presente caso el ecocardiograma efectiva-

mente no detectó la textura granular, ni tampoco la insuficiencia valvular o el derrame pericárdico, posiblemente porque eran leves o aún no habían aparecido en aquel momento.

La CRM puede aportar más información para el diagnóstico de esta entidad. Además de los hallazgos morfológicos descritos con la ecocardiografía, el depósito de amiloide afecta a la cinética de gadolinio en la sangre y el miocardio de forma específica<sup>1</sup>. Tras su administración se observa un mayor acortamiento del T1 subendocárdico y de la diferencia entre T1 de subendocardio y sangre, de forma que puede establecerse un punto de corte con buena exactitud diagnóstica. Además, existe un patrón típico de hiperrealce tardío de gadolinio subendocárdico difuso, lo que refleja la mayor infiltración de amiloide en el subendocardio con la expansión del espacio extracelular<sup>1</sup>.

Antonio Domínguez<sup>a</sup>, Neus Garrido<sup>b</sup>  
y Alicia Maceira<sup>c</sup>

<sup>a</sup>Servicio de Cardiología. Hospital Clínico Universitario Virgen de la Victoria. Málaga. España.

<sup>b</sup>Servicio de Medicina Interna. Hospital Arnau de Vilanova. Valencia. España.

<sup>c</sup>Unidad de Resonancia Magnética (ERESA). Hospital Arnau de Vilanova. Valencia. España.

## BIBLIOGRAFÍA

- Maceira AM, Joshi J, Prasad SK, Moon JC, Perugini E, Harding I, et al. Cardiovascular magnetic resonance in cardiac amyloidosis. *Circulation*. 2005;111:195-202.
- Wynne J, Braunwald E. Miocardiopatías y miocarditis. En: Braunwald E, Zipes D, Libby P, editores. *Braunwald's Cardiología*. Madrid: Marban Libros SL; 2004. p. 2142-217.
- Gertz MA, Kyle RA, Noel P. Primary systemic amyloidosis: A rare complication of immunoglobulin M monoclonal gammopathy and Waldenström's macroglobulinemia. *J Clin Oncol*. 1993;11:914-20.
- Pepys MB, Herbert J, Hutchinson WL, Tennent GA, Lachman HJ, Gallimore JR, et al. Targeted pharmacological depletion of serum amyloid P component for treatment of human amyloidosis. *Nature*. 2002;417:254-9.
- Simons M, Isner JM. Assessment of relative sensitivities of non invasive test for cardiac amyloidosis in documented cardiac amyloidosis. *Am J Cardiol*. 1992;69:425-7.
- Moyssakis I, Triposkiadis F, Rallidis, Hawkins P, Kyriakidis M, Nihoyannopoulos P. Echocardiographic features of primary, secondary and familial amyloidosis. *Eur J Clin Invest*. 1999;29:484-9.
- Koyama J, Ray-Sequin PA, Falk RH. Longitudinal myocardial function assessed by tissue velocity, strain and strain rate tissue Doppler echocardiography in patients with AL (primary) cardiac amyloidosis. *Circulation*. 2003;107:2446-52.