

Una clasificación simple de las lesiones coronarias en bifurcación

Sr. Editor:

Las lesiones coronarias localizadas en una bifurcación presentan una amplia gama de morfologías angiográficas y anatómicas en función de la distribución de la placa en el segmento afectado.

Se han propuesto y se usan diferentes clasificaciones para definir estas lesiones¹⁻³. Dichas clasificaciones ilustran con precisión todas las posibles combinaciones, pero resulta difícil memorizar las diferentes posibilidades. Basándonos en los tres componentes en que puede ser dividida una bifurcación: vaso principal proximal (VPP), vaso principal distal (VPD) y ramo secundario (RS), y respetando esta secuencia, proponemos una nueva clasificación fácil, sencilla e intuitiva, que no exige memorización alguna. Esta clasificación consiste en asignar un valor binario (1,0) dependiendo de si hay o no compromiso de los segmentos de la bifurcación previamente definidos. En la figura 1 se muestran las 7 morfologías posibles.

Con respecto a las clasificaciones previas, creemos que este nuevo enfoque facilita la descripción de la anatomía de las bifurcaciones, lo que tiene implicaciones técnicas y estratégicas a la hora de afrontar el tratamiento percutáneo y valorar su resultado. Asimismo, facilita la inclusión de pará-

metros descriptivos en las bases de datos que analizan los resultados del tratamiento percutáneo de las bifurcaciones y permite a su vez una unificación del lenguaje a la hora de comparar diferentes series y técnicas.

Alfonso Medina^a, José Suárez de Lezo^b
y Manuel Pan^b

^aServicio de Cardiología. Hospital Doctor Negrín. Universidad de Las Palmas de Gran Canaria. Las Palmas de Gran Canaria. España.

^bServicio de Cardiología. Hospital Reina Sofía. Universidad de Córdoba. Córdoba. España.

BIBLIOGRAFÍA

1. Popma J, Bashore T. Qualitative and quantitative angiography: bifurcation lesions. En: Topol E, editor. Textbook of interventional cardiology. Philadelphia: W.B. Saunders; 1994, p. 1055-8.
2. Lefevre T, Louvard Y, Morice MC. Stenting of bifurcation lesions: Classification, treatments, and results. Cathet Cardiovasc Inter. 2000;49:274-83.
3. Safian RD. Bifurcation lesions. En: Safian RD, Freed M, editor. Manual of interventional cardiology. Royal Oak: Physicians' Press; 2001. p. 221-36.

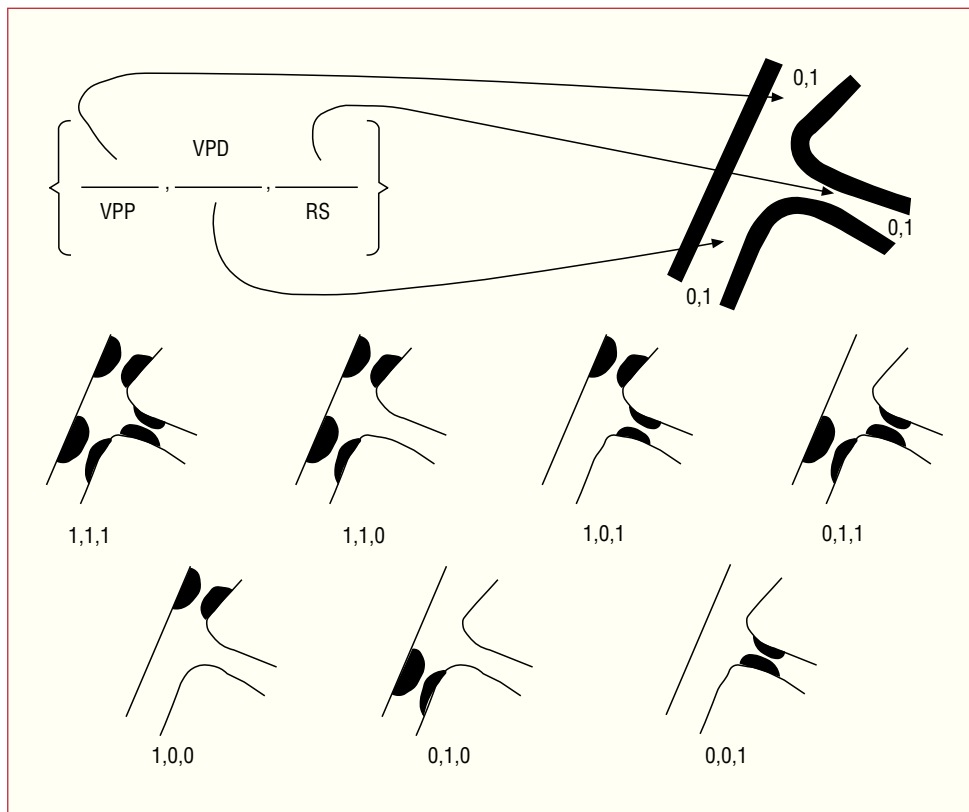


Fig. 1. Clasificación simple de lesiones en bifurcación