

Canulación axilar mediante prótesis de Dacron en cirugía del arco y la aorta ascendente

José I. Sáez de Ibarra, Fernando Enríquez, Rubén F. Tarrío, Ramón Barril y Oriol Bonnin

Servicio de Cirugía Cardíaca. Palma de Mallorca. Baleares. España.

La canulación de las arterias axilares para instaurar la circulación extracorpórea es una alternativa en la cirugía del arco y la aorta ascendente. Su canulación mediante una prótesis de Dacron presenta ciertas ventajas. En el presente trabajo comunicamos nuestra experiencia con esta técnica en 7 pacientes consecutivos. En todos se realizó un recambio de la aorta ascendente. Se asociaron los siguientes procedimientos: reconstrucción de la raíz aórtica según técnica de David en 2 pacientes, intervención de Bentall en uno, hemiarco en dos, arco completo y trompa de elefante en uno, resuspensión de velos aórticos en uno y reconstrucción de senos de Valsalva en uno. Se realizó parada circulatoria con perfusión anterógrada en 3 casos.

La mortalidad hospitalaria fue nula. No hubo complicaciones vasculares ni infecciosas del abordaje axilar. Un paciente presentó una parestesia transitoria por afección del plexo braquial. El flujo de la circulación extracorpórea fue adecuado en todos los casos.

Palabras clave: Cirugía aorta. Perfusión cerebral. Circulación extracorpórea.

Axillary Artery Cannulation With a Dacron Graft for Surgery of the Aortic Arch and Ascending Aorta

Cannulation of the axillary artery is one possible means of establishing cardiopulmonary bypass during surgery of the ascending aorta and aortic arch. Use of a Dacron graft for cannulation has a number of advantages. In this article, we report our experience with this technique in seven consecutive patients in whom we performed an ascending aorta replacement. The associated procedures involved were aortic root reconstruction using David's procedure in two patients, the Bentall procedure in one, the hemi-arch technique in two, the complete arch and elephant trunk technique in one, aortic valve repair in one, and Valsalva sinus reconstruction in one. Circulatory arrest with antegrade cerebral perfusion was carried out in three cases. There was no in-hospital mortality, and there were no vascular or infectious complications related to axillary access. One patient presented with transient paresthesia of the brachial plexus. In all cases, cardiopulmonary bypass flow was adequate.

Key words: Aortic surgery. Cerebral perfusion. Cardiopulmonary bypass.

Full English text available from: www.revespcardiol.org

INTRODUCCIÓN

La circulación extracorpórea suele iniciarse con una canulación periférica en pacientes que precisan la circulación extracorpórea antes de realizar la esternotomía o en pacientes en los que la canulación de la aorta ascendente no es aconsejable, como es el caso en las disecciones aórticas de tipo A, los aneurismas de la aorta ascendente y el arco aórtico.

La canulación de la arteria y la vena femoral ha sido el sitio predilecto para la instauración de la circulación extracorpórea en este tipo de pacientes. Otras alternati-

vas de canulación, como las arterias axilares y la canulación de troncos supraaórticos, han sido propuestas¹⁻⁴. La canulación de la arteria axilar derecha permite una perfusión anterógrada sin manipular la aorta ascendente, facilitando así los procedimientos en la aorta ascendente distal y el arco aórtico. El objetivo del presente trabajo es evaluar la eficacia de la técnica de canulación de la arteria axilar derecha con la ayuda de un segmento protésico.

MÉTODOS

Estudio descriptivo mediante análisis de datos introducidos de forma prospectiva en la base de datos del servicio de cirugía cardíaca del Hospital Universitario Son Dureta. Se realizó la verificación manual de todas las historias.

Durante el año 2004 se decidió utilizar la canulación de la arteria axilar derecha con injerto de Dacron en 8 pacientes consecutivos. En un paciente se desestimó la

Correspondencia: Dr. J.I. Sáez de Ibarra.
Hospital Universitario Son Dureta. Servicio de Cirugía Cardíaca.
Andrea Doria, 55. 07014 Palma de Mallorca. Baleares. España.
Correo electrónico: jisaezdeibarra@hsd.es

Recibido el 22 de noviembre de 2005.
Aceptado para su publicación el 13 de junio de 2006.

técnica por presentar una arteria subclavia retroesofágica. Las características operatorias de los pacientes se detallan en la tabla 1.

Técnica quirúrgica de abordaje de la arteria axilar

Se controla de manera invasiva la presión arterial en ambos brazos y la temperatura central. Colocamos al paciente en posición supina con los brazos posicionados paralelamente a cada lado. Antes de la esternotomía media se realiza una incisión cutánea horizontal de unos 7 cm, 2 cm por debajo de la porción lateral media de la clavícula derecha (surco deltopectoral). Se disecan los músculos pectoral mayor y menor. Se expone el paquete vasculonervioso. Se identifica la arteria axilar, disecándola y aislándola de la vena axilar y de las ramas del plexo braquial (fig. 1). Tras la administración de la heparina (3 mg/kg), la arteria axilar se ocluye mediante clamps vasculares. Se realiza entonces una arteriotomía longitudinal y se procede a la anastomosis de la prótesis de Dacrón de 8 mm. Se retiran los clamps verificándose la hemostasia. La prótesis de Dacrón se corta a unos 6 cm de la anastomosis. Se introduce una cánula femoral recta de 20 Fr a través de la prótesis. De manera alternativa se puede conectar la línea arterial a la prótesis directamente con la ayuda de un adaptador. El tubo de Dacrón es fijado a la línea arterial. Según el caso, se procede a la canulación venosa o a la esternotomía media. Al final de la intervención, tras la reversión de la heparina, se ocluye y secciona la prótesis con la ayuda de clips vasculares. El abordaje quirúrgico es reconstruido por planos.

Utilización de la circulación extracorpórea

Se consiguió un gasto de la bomba adecuado, con flujos por encima de 4 l/min en todos los casos (superficie corporal media: 2 m²). No se observó ningún caso de sobrepresión en la línea arterial. En todos los pacientes se realizó un enfriamiento hasta una temperatura central de 32 °C. En los pacientes con parada circulatoria (n = 3), la temperatura central se disminuyó a 26-28 °C y se realizó una perfusión cerebral anterógrada (PCA) a 18 °C (10 ml/kg, 1-1,5 l/min) vía arteria axilar mediante el clampado el tronco braquiocefálico. Los tiempos de circulación extracorpórea y de isquemia medios fueron 150 ± 19 y 96 ± 13 min, respectivamente. El tiempo medio de PCA fue de 35 ± 1 min. El tiempo medio de parada circulatoria con hipotermia moderada fue de 15 ± 1 min.

RESULTADOS

Complicaciones de la canulación axilar

Un paciente presentó una parestesia transitoria por la afección del plexo braquial que se recuperó en 48 h sin dejar secuelas. No hubo ningún caso de disección traumática de la arteria axilar. No hubo complicaciones vasculares en el brazo derecho. No hubo complicaciones locales en la cicatriz.

Resultados generales

La mortalidad hospitalaria fue nula. No hubo reintervenciones por sangrado. No hubo complicaciones neurológicas. El 57% fue extubado antes de 24 h. La isoenzima MB de la creatincinasa (CK-MB) máxima

TABLA 1. Características operatorias de los pacientes con canulación axilar derecha

	Edad	Sexo	Indicación quirúrgica	Intervención	Motivo CA	Parada circulatoria
1	62	Varón	Urgencia. DAA	Sustitución AA con tubo supracoronario + reconstrucción seno	Canulación imposible AA	No
2	56	Varón	Urgencia. DAA	Sustitución AA y conservación válvula aórtica mediante técnica de David	Canulación imposible AA	No
3	53	Mujer	Urgencia. HIA disecado	Sustitución AA y hemiarco con tubo supracoronario + corrección unión sinotubular	Canulación imposible AA	Sí
4	47	Varón	Electiva. Aneurisma arco aórtico	Recambio AA + arco aórtico + trompa de elefante	Cirugía arco aórtico	Sí
5	72	Varón	Emergencia. Taponamiento. DAA	Sustitución AA con tubo supracoronario + resuspensión válvula	Canulación imposible AA	No
6	38	Mujer	Urgencia. DAA	Intervención de Bentall + hemiarco	Canulación imposible AA	Sí
7	48	Varón	Urgencia. DAA	Sustitución AA y conservación válvula aórtica mediante técnica de David	Canulación imposible AA	No

AA: aorta ascendente; CA: canulación axilar; DAA: disección aórtica de tipo A; HIA: hematoma intramural aórtico.

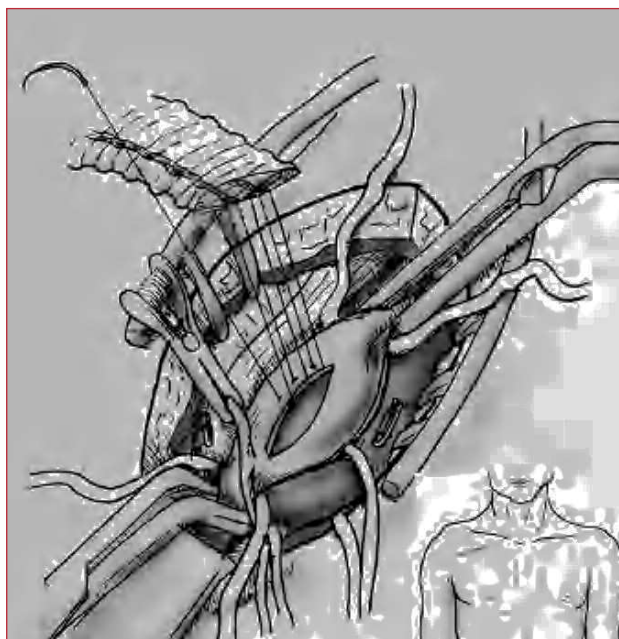


Fig. 1. Detalle sutura de la prótesis de Dacrón sobre la arteria axilar. A la izquierda de la prótesis se observa el plexo braquial y a la derecha, la vena axilar. Recuadro con detalle del sitio de incisión cutánea.

media de la serie fue 26 ± 12 mg/dl. La complicación cardiovascular más frecuente fue la fibrilación auricular (50%). Un paciente presentó un infarto agudo de miocardio sin onda Q (paciente con disección aórtica tipo A y oclusión de la coronaria derecha en el preoperatorio).

Un paciente presentó una agravación transitoria de la función renal que recuperó totalmente. Dos pacientes con anuria preoperatoria recuperaron satisfactoriamente la función renal. El 85% de pacientes recibió una transfusión. El tiempo medio de hospitalización fue de 10 ± 6 días (intervalo, 8-22).

Ecografía postoperatoria

Se realizó una ecocardiografía transtorácica en el momento del alta en todos los casos. De los 6 pacientes con insuficiencia aórtica se conservó la válvula aórtica en 5 de ellos (2 intervenciones de David, una resuspensión de la válvula aórtica, una reconstrucción de senos de Valsalva y una corrección de la unión seno tubular). Todos los pacientes están libres de insuficiencia aórtica > 1 positiva.

COMENTARIOS

La canulación de los vasos femorales durante la cirugía de la disección aórtica y de los aneurismas del arco aórtico implica un riesgo de mala perfusión y de embolia retrógrada de trombos y placas de ateromas en pacientes con enfermedad arterioesclerótica difusa de la aorta torácica y abdominal³. Se han propuesto

otros sitios de canulación central y periférica en la aorta ascendente, los troncos supraaórticos y las arterias axilares para reducir estas complicaciones^{1,2,4-6}.

La canulación de la arteria axilar derecha durante los procedimientos del arco aórtico facilita la exposición durante la cirugía y aportan algunas ventajas cuando se utiliza la perfusión cerebral anterógrada².

La arteria axilar es generalmente más frágil que la arteria femoral y, por consiguiente, la canulación directa puede ser traumática. Las complicaciones más frecuentes de la canulación directa son la disección y el traumatismo directo de la arteria. Igualmente, el cierre de la arteriotomía tras una canulación directa es difícil y puede provocar estenosis. Se han descrito otras complicaciones, como el síndrome compartimental del brazo perfundido o la imposibilidad de alcanzar un flujo adecuado durante la circulación extracorpórea⁷. Estas complicaciones se pueden reducir con la utilización de una prótesis término-lateral^{3,6,7}.

En nuestra serie no hubo complicaciones vasculares debidas a la canulación de la arteria axilar con la ayuda de una prótesis de Dacrón. El cierre de la arteriotomía fue rápido y fácil.

No tuvimos ningún caso de mala perfusión. Esta técnica permitió en 3 casos la realización de una parada circulatoria con hipotermia moderada de forma segura, con un campo quirúrgico libre de cánulas. En un caso, esta técnica debió ser abandonada debido a una arteria subclavia derecha retroesofágica. Esta anomalía y la presencia de lesiones arterioescleróticas significativas pueden ser detectadas durante los procedimientos radiológicos diagnósticos preoperatorios y si se busca sistemáticamente una asimetría de pulsos y de la presión arterial entre el brazo derecho e izquierdo.

Las complicaciones comunicadas en otras series debido a la canulación directa de la arteria axilar oscilan entre un 4 y un 8%^{3,6,8,9}. Schachner et al⁶ han notificado una disminución del 9% en los traumatismos y las disecciones, y del 4% en los problemas de canulación de la arteria axilar mediante la utilización de un injerto de Dacrón⁶.

Gracias a estos resultados, nuestro sitio preferido de canulación para la cirugía de la disección aórtica y del arco aórtico es la arteria axilar. Con la ayuda de una prótesis de Dacrón se realiza una anastomosis término-lateral para facilitar la canulación y la instauración de la circulación extracorpórea. Permite, igualmente, improvisar con rapidez una parada circulatoria y mantener una perfusión cerebral anterógrada a través del tronco braquiocefálico. Esta técnica es también utilizable en caso de presencia de calcificaciones y ateromatosis importante de la aorta ascendente distal, que podrían complicar la canulación arterial.

Los excelentes resultados de esta serie en términos de mortalidad y de complicaciones neurológicas nos permiten recomendar el uso de esta técnica en casos de cirugía de la aorta ascendente distal y del arco aórtico.

BIBLIOGRAFÍA

1. Kazui T, Washiyama N, Muhammad BAH, Terada H, Yamashita K, Takinami M. Improved results of atherosclerotic arch aneurysm operations with a refined technique. *J Thorac Cardiovasc Surg.* 2001;121:491-9.
2. Mazzola A, Gregorini R, Villani C, Di Eusanio M. Antegrade cerebral perfusion by axillary artery and left carotid artery inflow at moderate hypothermia. *Eur J Cardiothorac Surg.* 2002; 21:930-1.
3. Sabik JF, Neme H, Lytle BW, Blackstone EH, Gillinov AM, Rajeswaran J, et al. Cannulation of the axillary artery with a side graft reduces morbidity. *Ann Thorac Surg.* 2004;77:1315-20.
4. Westaby S, Katsumata T. Proximal aortic perfusion for complex arch and descending aortic disease. *J Thorac Cardiovasc Surg.* 1998;115:162-7.
5. Di Eusanio M, Quarti A, Pierri MD, Di Eusanio G. Cannulation of the brachiocephalic trunk during surgery of the thoracic aorta: a simplified technique for antegrade cerebral perfusion. *Eur J Cardiothorac Surg.* 2004;26:831-3.
6. Schachner T, Nagiller J, Zimmer A, Laufer G, Bonatti J. Technical problems and complications of axillary artery cannulation. *Eur J Cardiothorac Surg.* 2005;27:634-7.
7. Sinclair MC, Singer RL, Manley NJ, Montesano RM. Cannulation of the axillary artery for cardiopulmonary bypass: safeguards and pitfalls. *Ann Thorac Surg.* 2003;75:931-4.
8. Strauch JT, Spielvogel D, Lauten A, Lansman SL, McMurtry K, Bodian CA, et al. Axillary artery cannulation: routine use in ascending aorta and aortic arch replacement. *Ann Thorac Surg.* 2004;78:103-8.
9. Neri E, Massetti M, Capannini G, Carone E, Tucci E, Diciolla F, et al. Axillary artery cannulation in type a aortic dissection operations. *J Thorac Cardiovasc Surg.* 1999;118:324-9.