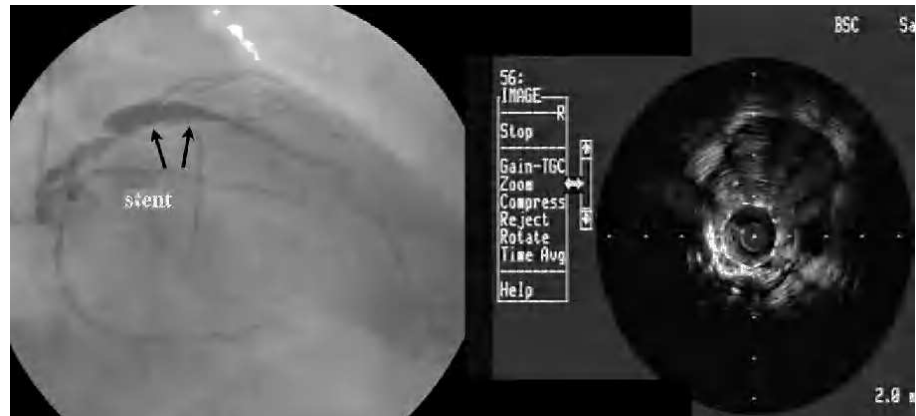


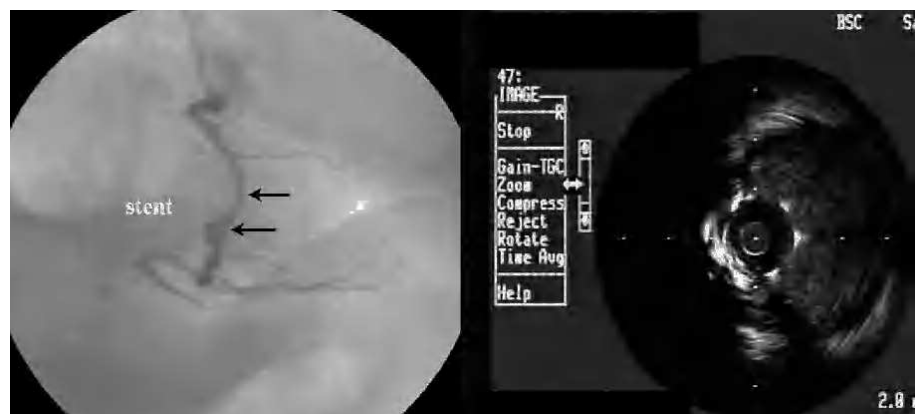
## Aneurismas coronarios en la descendente anterior y la coronaria derecha tras implante de *stents* recubiertos de fármacos

**Sr. Editor:**

Los *stents* recubiertos de fármaco (SRF) han supuesto un importante cambio en la cardiología intervencionista. En registros y estudios aleatorizados han demostrado proporcionar beneficio clínico, fundamentalmente por reducción de la tasa de reestenosis<sup>1</sup>. Sin embargo, su utilización indiscriminada ha sido cuestionada<sup>2</sup>.



**Fig. 1.** Coronaria izquierda: angiografía y ecografía intracoronaria de la arteria descendente anterior.



**Fig. 2.** Coronaria derecha: angiografía y ecografía intracoronaria.

Con SRF se han descrito complicaciones, como trombosis aguda y subaguda<sup>3</sup>, fenómenos de aposición tardía inadecuada y también aneurismas coronarios (AC) en el lugar de la implantación<sup>4</sup>.

Presentamos el caso de un paciente de 67 años al que se le detectaron AC en la descendente anterior (DA) y la coronaria derecha (CD) 4 años tras el implante de un SRF (Cypher®).

Se trata de un paciente dislipémico, hipertenso y con historia familiar de cardiopatía isquémica. Tras presentar un infarto de miocardio sin onda Q en 2002, se trataron dos lesiones significativas en la DA y la CD. En la DA se realizó una angioplastia con balón de 2 mm e implante de *stent* Cypher de 2,75 × 18; en la CD se utilizó un balón de 2,5 mm y se implantó un *stent* Cypher de 3,0 × 18, con excelente resultado angiográfico. Se utilizó abciximab y se añadió clopidogrel a su tratamiento, que se mantuvo en el seguimiento.

En junio de 2006 ingresó por un cuadro de angioedema en el labio y la lengua (que fue relacionado con el tratamiento con inhibidores de la enzima de conversión de la angiotensina [IECA]). El paciente refería clínica de angina de primer esfuerzo recurrente en el último mes.

La coronariografía demostró una lesión distal del tronco de la coronaria izquierda del 50%, una estenosis del 70% en la DA proximal al *stent*, y una dilatación aneurismática en toda la longitud del *stent*, irregular y con diámetro an-

giográfico máximo de 9 mm. En la CD se observó una dilatación aneurismática en la zona del *stent*, que se extendía en todo su trayecto, irregular y con un diámetro máximo de 8 mm, y una lesión del 80% en el origen de un ramo posterolateral. En ambas arterias, las zonas de dilatación aneurismática se observaban únicamente en la extensión de los *stents*.

Se corroboró mediante ecografía intracoronaria la correcta expansión y simetría de ambos *stents* con una zona amplia, libre de ecos, con aposición anómala y dilatación aneurismática en ambas coronarias. En la DA el *stent* tenía un diámetro de 2,8 mm, con una imagen de proliferación neointimal parcial y un área 6,8 mm<sup>2</sup>, y el aneurisma, muy irregular, un diámetro máximo de 9,1 mm y un área de 46 mm<sup>2</sup>, con una imagen indicativa de paso de flujo entre los elementos metálicos. En la CD se observó una imagen similar: correcta expansión y simetría del *stent* (diámetro de 3,1 mm, área de 7,1 mm<sup>2</sup>) y una imagen de aposición anómala y dilatación aneurismática irregular a lo largo de todo su trayecto, con un diámetro de 8 mm y un área de 45 mm<sup>2</sup> (figs. 1 y 2).

Se indicó cirugía coronaria, confirmándose los aneurismas en la DA sobre el *stent* en la zona retropulmonar y sobre el *stent* de la CD. Se colocaron injertos de mamaria izquierda a la DA y safenas a la obtusa marginal y la descendente posterior. La evolución postoperatoria no tuvo complicaciones.

Los aneurismas coronarios son un problema infrecuente, cuyos mecanismos fisiopatológicos pueden ser múltiples y con una evolución no bien conocida. Su tratamiento y sus complicaciones potenciales son inciertas. Se han relacionado con arteriosclerosis coronaria, y también pueden aparecer tras el intervencionismo<sup>5</sup>.

Se han informado casos de AC en la zona de implante de SRF de aparición precoz y tardía; los primeros se han relacionado con inflamación e infecciones, tanto en SRF de sirolimus como de paclitaxel<sup>6</sup>. En los tardíos, los mecanismos involucrados pueden ser complejos. Se han descrito datos de inflamación que puede relacionarse con el fármaco, el polímero o el metal, y también fenómenos inflamatorios persistentes, con retraso en la endotelización de la zona del *stent* en tejidos expuestos al polímero o al fármaco<sup>4</sup>.

Se ha descrito previamente AC en dos coronarias en las que se implantó un *stent* con rapamicina, y se ha especulado sobre una posible hipersensibilidad al fármaco sin que se pueda determinar con exactitud el mecanismo fisiopatológico de la dilatación<sup>7</sup>.

En los AC, la falta de información fisiopatológica y pronóstica del hallazgo, de su evolución natural y de sus potenciales complicaciones dificulta la decisión terapéutica. En nuestro caso, la coexistencia de lesiones coronarias significativas en el tronco principal facilitó la decisión hacia la cirugía.

Se requiere un seguimiento clínico a largo plazo de los portadores de SRF y la profundización en estudios clínicos y experimentales acerca de posibles procesos inflamatorios crónicos. Sería importante la identificación de pacientes con hipersensibilidad a los componentes del *stent*, el polímero o

el fármaco que los recubre para determinar su posible prevención y tratamiento.

Alfredo Gómez-Jaume, Vicente Peral, Mar Alameda  
y Armando Bethencourt

Servicio de Cardiología. Hospital Universitario Son Dureta.  
Palma de Mallorca. Baleares. España.

## BIBLIOGRAFÍA

1. Eisenberg MJ, Konnyu KJ. Review of randomized trials of drug-eluting stents for the prevention of in-stent restenosis. *Am J Cardiol.* 2006;98:375-82.
2. Macaya C. ¿Está justificado el uso sistemático de *stents* con fármacos? Argumentos en contra. *Rev Esp Cardiol.* 2004;57:109-15.
3. Moreno R, Fernández C, Hernández R, Alfonso F, Angiolillo DJ, Sabate M, et al. Drug eluting stent thrombosis: results from a pooled analysis including 10 randomized studies. *J Am Coll Cardiol.* 2005;45:954-9.
4. Virmani R, Guagliumi G, Farb A, Musumeci G, Grieco N, Motta T, et al. Localized hypersensitivity and late coronary thrombosis secondary to a sirolimus-eluting stent. Should we be cautious? *Circulation.* 2004;109:701-5.
5. Slota PA, Fischman DL, Savage M, Savage MP, Rake R, Goldberg S. Frequency and outcome of development of coronary artery aneurysm after intracoronary stent placement and angioplasty. *Am J Cardiol.* 1997;79:1104-5.
6. Gupta RK, Sapra R, Kaul U. Early aneurysm formation after drug-eluting stent implantation: an unusual life-threatening complication. *J Invasive Cardiol.* 2006;18:E140-E2.
7. Stabile E, Escolar E, Weigold G, Weissman NJ, Satler LF, Pichard AD, et al. Marked malapposition and aneurysm formation after sirolimus-eluting coronary stent implantation. *Circulation.* 2004;110:e47-e8.