

## La carrera para alcanzar el «patrón oro» en imagen coronaria

Giulio Guagliumi<sup>a</sup> y Renu Virmani<sup>b</sup>

<sup>a</sup>Departamento Cardiovascular Hospitales Reunidos de Bérgamo. Bérgamo. Italia.

<sup>b</sup>Patología CV. Registro Internacional de Patologías. Gaithersburg. Maryland. Estados Unidos.

La precisión de las medidas obtenidas mediante ecografía intravascular (EIV) y tomografía de coherencia óptica (TCO) resulta fundamental para el diagnóstico y tratamiento de la enfermedad coronaria. Actualmente se considera la EIV como el «patrón oro» para el análisis de la pared vascular *in vivo*, tras consolidarse su valor en estudios de muestras de autopsias de arterias coronarias humanas hace casi veinte años<sup>1,2</sup>. Gracias a su capacidad para obtener imágenes a través de la sangre y penetrar profundamente en la pared vascular, la EIV proporciona medidas cuantitativas muy consistentes de las dimensiones vasculares, necesarias para establecer la severidad de la enfermedad y los cambios producidos con las intervenciones coronarias percutáneas (ICP)<sup>3,4</sup>. Sin embargo, el diámetro, el área y el volumen de la luz, así como el porcentaje de obstrucción, se basan en la evaluación de la interfase entre la luz y la pared del vaso. Una distinción clara entre la pared vascular y la luz facilita la determinación de los volúmenes y las áreas lumenales y permite obtener su contorno automatizado de una forma más precisa (es decir, con un menor porcentaje de error), lo que constituye una característica importante para conseguir un análisis rápido de la imagen durante el procedimiento. La TCO es una nueva modalidad de imagen de alta resolución que explora el vaso utilizando ondas luminosas, en vez de sonoras, y proporciona una perspectiva tomográfica de la geometría luminal<sup>5</sup>. La frecuencia de las ondas luminosas de la TCO es 10 millones de veces más rápida que la de la EIV, lo que permite una delimitación del borde luminal mucho más

clara. De hecho, la valoración correcta de procesos importantes en la enfermedad coronaria (fibroateroma de cápsula fina, acumulación de macrófagos, aposición del *stent* y grado de cobertura tras la implantación de un *stent* liberador de fármacos) requiere detalles de alta resolución de la luz vascular y un trazado preciso de su contorno. En la actualidad hay pocos datos comparativos entre TCO y EIV en cuanto a la caracterización de la luz<sup>6</sup>. Gracias a su increíble resolución axial (10 veces la de la EIV), la TCO podría convertirse en el nuevo «patrón oro» para la medición de la luz en cardiología intervencionista. Sin embargo, la mayor limitación de la TCO reside en la necesidad de desplazar la sangre de la luz coronaria para poder visualizar la pared. Así, se pueden utilizar dos métodos diferentes para ver la arteria coronaria con TCO: bien mediante la oclusión vascular con un pequeño catéter-balón asociada a una inyección selectiva y continua de una pequeña cantidad de suero salino o ringer lactato, o bien sin oclusión, lo cual requiere inyectar una cantidad relativamente grande de contraste isosmolar a través del *ostium* coronario<sup>7</sup>. Tanto la TCO como la EIV pueden emplearse con resultados satisfactorios en casi todas las arterias coronarias durante los procedimientos diagnósticos e intervencionistas<sup>8</sup>, con una excelente reproducibilidad para las medidas cuantitativas de la luz en ambos casos. Sin embargo, el fracaso más frecuente de las mediciones con EIV ocurre principalmente por la dificultad que conlleva atravesar con el catéter estenosis severas, mientras que con la TCO, la mala visualización del borde luminal, debida habitualmente a una incompleta eliminación de la sangre, tiene como resultado una calidad de imagen subóptima. No obstante, antes de confirmar la TCO como el patrón oro para la valoración de las dimensiones de la luz coronaria, hay que tener en cuenta que las medidas pueden variar significativamente según las diferentes modalidades de imagen empleadas.

En este número de REVISTA ESPAÑOLA DE CARDIOLOGÍA, Gonzalo et al<sup>9</sup> estudian las dimensiones lumenales obtenidas con TCO e EIV comparándolas con la histología *in vitro* y, además, realizan una comparación *in vivo* de las dos técnicas

VÉASE ARTÍCULO EN PÁGS. 615-24

Declaración de conflicto de intereses: el Dr. Guagliumi declara percibir honorarios por asesoramiento o ser miembro del consejo asesor de Boston Scientific, Abbott Vascular y Volcano y recibir apoyo financiero de Medtronic Vascular, Light Lab, Boston Scientific Corporation y Labcoat.

Correspondencia: Dr. Giulio Guagliumi.  
Cardiovascular Department. Ospedali Riuniti di Bergamo.  
Largo Barozzi 1, ingresso 14. 24100 Bergamo. Italia.  
Correo electrónico: guagliumig@gmail.com

Full English text available from: [www.revespcardiol.org](http://www.revespcardiol.org)

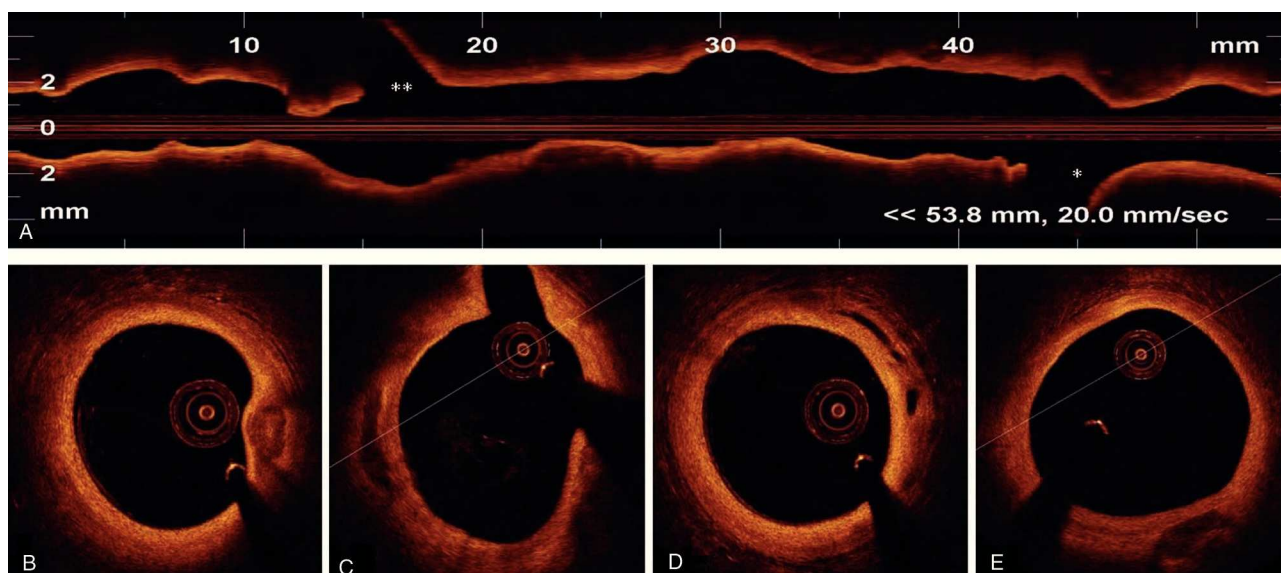
(sin histología). Los hallazgos más importantes observados en este estudio fueron: *a*) tanto la EIV como la TCO miden áreas lumenales mayores que la histología; *b*) las medidas de la luz derivadas de la TCO son sistemáticamente más pequeñas que las obtenidas con la EIV; *c*) la diferencia se reduce utilizando una técnica de TCO no oclusiva, y *d*) deberían desarrollarse puntos de corte para poder definir la severidad de la lesión con TCO, ya que no está claro si la TCO, con o sin oclusión, sobrestima el porcentaje de estenosis o si la EIV lo subestima.

En una serie más amplia de arterias coronarias de cadáveres, Kume et al<sup>10</sup> ya habían advertido anteriormente una buena correlación del área luminal entre el examen histológico y la TCO y la EIV ( $r = 0,97$ ;  $p < 0,001$ ; y  $r = 0,96$ ;  $p < 0,001$ , respectivamente). La TCO y la EIV se realizaron poco después de la muerte, con presión fisiológica para distender la luz y obtener una imagen de sección circular antes de la deshidratación y fijación. En el presente estudio, las medidas con TCO y EIV se realizaron sobre muestras de autopsia fijadas por perfusión para que las medidas lumenales fueran aún más exactas, pero antes de procesarlas para obtener secciones histológicas. Mediante un complejo procedimiento de ajuste (*matching*), que incluía el análisis de la morfología de la luz, se eligieron para valoración los mismos sitios con ambas técnicas. No es sorprendente el hallazgo de Gonzalo et al<sup>9</sup> de que las dimensiones lumenales obtenidas por EIV y TCO sean mayores que las obtenidas por histología en arterias coronarias humanas fijadas, ya que las comparaciones entre las medidas de luz no fijada y las medidas de luz fijada mostraron un incremento del porcentaje de estenosis del área luminal entre un  $21 \pm 10$  y un  $29 \pm 10\%$ <sup>11</sup>. El proceso de deshidratación, inclusión en parafina, sección y tinción conlleva una reducción suplementaria de la circunferencia de un  $19 \pm 5\%$  y una reducción del grosor de la pared vascular de un  $18 \pm 2\%$ <sup>12</sup>. Seigel et al<sup>11</sup> mostraron que la reducción del área total del ateroma (placa + media) era del orden de un 11%, y observaron que la reducción era máxima en arterias ricas en colágeno y lípidos, mientras que el retroceso era mínimo en vasos muy calcificados.

La comparación de las imágenes obtenidas en las muestras patológicas fijadas presenta otras limitaciones adicionales que es conveniente aclarar. Es posible que la retrodispersión de las señales originadas en los puentes de colágeno tras la fijación aumente significativamente la delineación entre la luz y la pared vascular que alteren las medidas lumenales reales. Además, también es posible que incluso pequeñas diferencias en la alineación de las imágenes influya en los resultados, ya que tan sólo se analizaron 35 imágenes equivalentes de TCO, EIV y secciones histológicas. Por otro lado, las le-

siones evaluadas por Gonzalo et al<sup>9</sup> no tenían estenosis muy severas ( $59 \pm 18\%$ ) ni altos grados de calcificación (como se ilustra en la vista longitudinal representativa de TCO que presentan), lo que también favorece la posibilidad de mayores cambios en la luz tras la fijación. Finalmente, una luz media y un área vascular de sólo 2,5 y 7,6 mm<sup>2</sup> en los segmentos ostiales y proximales de la arteria coronaria descendente anterior (el único vaso examinado *ex vivo* en este estudio) indica la posibilidad de una retracción arterial sustancial. Por lo tanto, hay que tener precaución al extrapolar el mensaje de que las modalidades de imagen de EIV y TCO sobrestiman significativamente las verdaderas dimensiones lumenales en comparación con los datos patológicos. Creemos que las técnicas de imagen de alta resolución probablemente ofrezcan una mejor estimación de las dimensiones lumenales en la clínica que las medidas obtenidas únicamente con histología, ya que éstas no son medidas directamente análogas a las realizadas *in vivo* y, además, están sujetas a una preparación técnica variable y artefactos durante la obtención de las secciones histológicas.

El segundo mensaje importante que se desprende del trabajo de Gonzalo et al<sup>9</sup> es que la TCO subestima las dimensiones de la luz comparada con la EIV. Esta diferencia se ha observado constantemente en estudios anteriores<sup>8</sup>. Así, las medidas del diámetro luminal mínimo y del área luminal mínima con TCO en pacientes se correlacionan de forma muy significativa con las medidas tomadas mediante EIV ( $r = 0,91$ ;  $p < 0,0001$  y  $r = 0,95$ ;  $p < 0,0001$  respectivamente), aunque generalmente las medidas con TCO son ligeramente inferiores (7%). Esta diferencia puede ser consecuencia de diversos factores: en primer lugar, hay limitaciones considerables en la precisión de las medidas con EIV en el campo cercano, principalmente por una resolución espacial inadecuada ( $> 100 \mu\text{m}$ ). Por otra parte, la utilización adicional de un medio de contraste ecogénico puede mejorar significativamente la precisión de las medidas hechas con EIV<sup>13</sup>. Además, las distorsiones producidas por imágenes de EIV no coaxiales o con falta de ecos (*dropout*) también pueden limitar una definición clara del borde luminal. En realidad, podría ser simplemente que realmente las medidas de EIV produzcan una sobrestimación debida a una resolución axial inferior, mientras que con TCO se obtiene una definición óptima del borde luz-placa. Sin embargo, la TCO no es una técnica inmune a los artefactos, algunos de ellos característicos del propio diseño del catéter y de las propiedades de la luz, lo cual también podría influir en las medidas. Pese a una fabricación precisa, las fibras ópticas usadas comercialmente tienen algunas diferencias en la longitud del trayecto óptico, por lo que se requiere una calibra-



**Fig. 1.** Imagen tomográfica completa de la arteria coronaria circunfleja izquierda, obtenida con el nuevo sistema de dominio de frecuencia de tomografía de coherencia óptica (C7xR, LightLab, Watford, Estados Unidos), en < 3 s, con *flushing* no oclusivo. A: vista longitudinal de 54 mm de la arteria con velocidad de retirada de 20 mm/s. B, C y D: múltiples imágenes transversales obtenidas selectivamente a diferentes niveles del vaso. \*Primera rama marginal. \*\*Segunda rama marginal. (G. Guagliumi, datos personales.)

ción muy precisa para poder aprovechar completamente la alta resolución espacial de la TCO. Además, la posición excéntrica de la fibra en la luz vascular también puede generar artefactos y distorsionar el borde de la imagen. Asimismo, la sangre residual atenúa la penetración de la luz y puede crear una imagen de la delineación del borde luminal que no sea óptima. En el estudio de Gonzalo et al<sup>9</sup>, sólo se incluyeron imágenes con delineación del contorno en los 360°. Los artefactos de movimiento durante el ciclo cardíaco impidieron la visualización de la circunferencia completa del vaso en un 10-20% de las muestras. En otro artículo anterior de este mismo grupo de investigadores, centrado en la reproducibilidad de la TCO, se excluyeron del análisis 399 imágenes (22%) de un total de 1.800 debido a la incompleta visualización del borde o a la presencia de una rama lateral, que hacían potencialmente incorrectos los contornos de la luz<sup>14</sup>. En este sentido, el nivel de aplicabilidad in vivo de las nuevas técnicas intravasculares de alta resolución que aspiran a convertirse en el «patrón oro» puede constituir un verdadero problema. Finalmente, la amplia diferencia en las dimensiones lumbales observada por Gonzalo et al entre EIV y TCO en segmentos coronarios sin *stents* no se ha observado en segmentos arteriales tratados con *stents* metálicos<sup>15</sup>, una estrategia de tratamiento muy frecuente en cardiología intervencionista. Por lo tanto, la estrecha gama de medidas lumbales presentadas en este trabajo no se puede extrapolar fácilmente a la práctica real, en la que es necesario estudiar amplias variaciones en el tamaño del vaso

y en la severidad de la lesión. Pasar por vasos tortuosos también puede incrementar los errores y artefactos. Por el contrario, esa variabilidad parece afectar en menor medida a los *stents*. El presente trabajo tiene un mensaje importante y con implicaciones clínicas: los criterios y puntos de corte de la EIV no se pueden trasladar directamente a la TCO. Por consiguiente, son necesarios nuevos estudios, en grupos más amplios de pacientes, antes de aceptar la TCO como el nuevo patrón oro de medición intracoronaria.

Es posible que la razón por la que se observan dimensiones mayores con TCO con la técnica no oclusiva con respecto a la estrategia de la oclusión sea el mantenimiento de un flujo sanguíneo continuo y una presión hacia el exterior que permite obtener luces mayores. En cerdos sanos la medida media de la presión intracoronaria durante la oclusión con una infusión de salino de 0,5-0,7 ml/s era sólo de 30-50 mmHg. De forma alternativa, la infusión de líquido con la técnica no oclusiva puede producir un aumento excesivo de la presión intraluminal y ampliar artificialmente el diámetro de la luz. La longitud de la región analizada con TCO tanto en vasos estudiados con oclusión como sin oclusión se limitaba a segmentos cortos (11,3 mm de media), mucho más cortos de lo que nos gustaría tener para una aplicación clínica más amplia. De hecho, en los sistemas de TCO actualmente disponibles, la técnica no oclusiva debería limitarse a pequeños segmentos coronarios para evitar una prolongación excesiva del QTc. La nueva generación de TCO con dominio de frecuencias (OFDI), per-

mite obtener imágenes de la arteria completa en unos pocos segundos (< 5 s; fig. 1), lo que mejorará en gran medida los métodos no oclusivos, que actualmente precisan la infusión de un gran volumen de contraste, y evitará el riesgo de arritmias graves<sup>16</sup>.

La EIV tuvo el enorme mérito de iniciar una nueva era en las mediciones intraluminales precisas, que anteriormente se realizaban por medio de angiografía coronaria. Sin embargo, aún está limitada a trabajos de investigación clínica y a algunas indicaciones precisas, sobre todo en pacientes o lesiones complejas. Aún no está claro si la TCO reemplazará a la EIV para el uso clínico habitual, pues para que esta técnica sea aceptada por la comunidad médica se requerirá que sea fácil de usar e interpretar, incluso por operadores con menos experiencia. En la carrera por alcanzar el «patrón oro», la luz (más rápida que el sonido) tiene el potencial de estar situada por delante en la parrilla de salida. Los nuevos sistemas de OFDI están aprovechando una velocidad en el ritmo de retirada muy alta (hasta 20 mm/s), con una adquisición de datos extremadamente rápida para obtener una exploración tomográfica de una arteria coronaria completa en pocos segundos tras una infusión no oclusiva. Con base en esas propiedades, los OFDI probablemente deberían permitir un análisis completo de los tres vasos antes y después de las intervenciones coronarias con una pequeña infusión de contraste que evite la sobrecarga (lo cual es relevante en pacientes con insuficiencia renal y del ventrículo izquierdo). Por último, las imágenes de OFDI pueden combinarse con técnicas auxiliares, incluido el Doppler y la EIV, y obtener una ventaja enorme con la miniaturización. De este modo, la carrera por ser el «patrón oro» para la valoración precisa de la luz coronaria en pacientes queda inaugurada. No obstante, la obtención de medidas lumbales precisas es sólo una de las múltiples variables requeridas para un adecuado proceso de toma de decisiones.

## BIBLIOGRAFÍA

1. Nishimura RA, Edwards WD, Warnes CA, Reeder GS, Holmes DR, Tajik AJ, et al. Intravascular ultrasound imaging: in vitro validation and pathologic correlation. *J Am Coll Cardiol.* 1990;16:145-54.
2. Abizaid AS, Minz GS, Merhan R, Abizaid A, Lansky AJ, Pichard AD, et al. Long term follow-up after percutaneous transluminal coronary angioplasty was not performed based on intravascular ultrasound findings. *Circulation.* 1999;100:256-61.
3. Nissen SE, Gurley JC. Application of intravascular ultrasound for detection and quantitation of coronary atherosclerosis. *Int J Card Imaging.* 1991;6:165-77.
4. Jiménez-Quevedo P, Suzuki N, Corros C, Ferrer C, Angiolillo DJ, Alfonso F, et al. Vessel shrinkage as a sign of atherosclerosis progression in type 2 diabetes: a serial intravascular ultrasound analysis. *Diabetes.* 2009;58:209-14.
5. Fujimoto JG, Boppart SA, Tearney GJ, Bouma BE, Pitris C, Brezinski ME, et al. High resolution in vivo intra-arterial imaging with optical coherence tomography. *Heart.* 1999;82:128-33.
6. Low AF, Kawase Y, Chan YH, Tearney G, Bouma B, Jang I, et al. In vivo characterization of coronary plaques with conventional grey-scale intravascular ultrasound: correlation with optical coherence tomography. *EuroInterv.* 2009;4:626-32.
7. Prati F, Cera M, Ramazzotti V. Safety and feasibility of a new non-occlusive technique for facilitated intracoronary optical coherence tomography (OCT) acquisition in various clinical and anatomical scenarios. *EuroInterv.* 2007;3:365-70.
8. Yamaguchi T, Therashima M, Akasaka T, Hayashi T, Mizuno K, Muramatsu T, et al. Safety and feasibility of an Intravascular optical coherence tomography image wire system in the clinical setting. *Am J Cardiol.* 2008; 101:562-7.
9. Gonzalo N, Serruys PW, García-García HM, Can Soest G, Okamura T, Ligthart J, et al. Comparación cuantitativa *ex vivo* e *in vivo* de las dimensiones del lumen medidas por tomografía de coherencia óptica y ecografía intravascular en arterias coronarias humanas. *Rev Esp Cardiol.* 2009;62:615-24.
10. Kume T, Akasaka T, Kawamoto T, Watanabe N, Toyota E, Neishi Y, et al. Assessment of coronary intima-media thickness by optical coherence tomography. Comparison with intravascular ultrasound. *Circ J.* 2005;69:903-7.
11. Siegel RJ, Swan K, Edwards G, Fishbein MC. Limitations of postmortem assessment of human coronary artery size and luminal narrowing: differential effects of tissue fixation and processing on vessels with different degrees of atherosclerosis *J Am Coll Cardiol.* 1985;5:342-6.
12. Virmani R, Avolio AP, Mergner WJ, Robinowitz M, Herderick EE, Cornhill JF, et al. Effect of aging on aortic morphology in populations with high and low prevalence of hypertension and atherosclerosis. Comparison between occidental and Chinese communities. *Am J Pathol.* 1991;139:1119-29.
13. Schmid KM, Voelker W, Mewald J, Paul HJ, Wehrmann M, Bültmann B, et al. In vitro assessment of luminal dimensions of coronary arteries by intravascular ultrasound with and without application of echogenic contrast dye. *Basic Res Cardiol.* 1994;89 Suppl 1:129-35.
14. Tanimoto S, Rodríguez-Granillo G, Barlis P, De Winter S, Bruining N, Hamers R, et al. A novel approach for quantitative analysis of intracoronary optical coherence tomography: high inter-observer agreement with computer-assisted contour detection. *Cath Cardiovasc Interv.* 2008;72:228-35.
15. Kawase Y, Hoshino K, Yoneyama R, McGregor J, Hajjar RJ, Jang IK, et al. In-vivo volumetric analysis of coronary stent using optical coherence tomography with a novel balloon occlusion-flushing catheter: a comparison with intravascular ultrasound *Ultrasound Med Biol.* 2005;31:1343-9.
16. Yun SH, Tearney GJ, Vakoc BJ, Shishkov M, Oh WY, Desjardins AE, et al. Comprehensive volumetric optical microscopy in-vivo. *Nat Med.* 2006;12:1429-33.