

La ecocardiografía y la aorta abdominal

Sra. Editora:

El aneurisma de la aorta abdominal (AAA) afecta al 1,5-2% de la población adulta general y al 6-7% de los mayores de 60 años, y su incidencia va en aumento¹ debido al envejecimiento de la población y a la aterosclerosis (relacionada con el 75% de los casos); hasta el 91% de los AAA afectan a la aorta infrarrenal. Sus factores de riesgo son la edad superior a los 60 años, el sexo masculino, el tabaquismo, la hipertensión arterial, la historia familiar de AAA y la aterosclerosis (coronaria, periférica o cerebrovascular)². Además hay predisposición genética, que afecta hasta al 30% de los familiares de primer grado.

Aunque el 75% de los AAA son asintomáticos y de hallazgo casual en una prueba de imagen, sus complicaciones pueden ser fatales, especialmente su rotura, cuya mortalidad prehospitalaria es del 60% y la hospitalaria del 50% de los que llegan a la cirugía urgente (mortalidad total, 85%)¹⁻³.

Por ello, el diagnóstico precoz del AAA tiene importantes implicaciones pronóstico-terapéuticas por

permitir una cirugía reparadora electiva o planificar sus controles, lo que reduce su morbimortalidad. A pesar de que la ecografía abdominal es la técnica de elección para el diagnóstico, el seguimiento y el cribado del AAA¹⁻³, en diversos estudios en distintas poblaciones en riesgo se ha constatado que durante la ecocardiografía transtorácica convencional (ETT) es posible estudiar toda la aorta abdominal^{2,3}: la suprarrenal por acceso subcostal y la infrarrenal con su bifurcación colocando el transductor a nivel paraumbilical izquierdo (con el paciente en decúbito supino) o paraumbilical derecho (con el paciente en semidecúbito lateral izquierdo, con la que es menor la interposición del gas intestinal). La aorta abdominal se visualiza en más del 95% de los casos, y se estima que se detectará un AAA hasta en un 3-5,7% de las ETT realizadas por cualquier causa^{1,2}.

Mediante dicho estudio, deberán determinarse los diámetros máximos y la longitud de la aorta patológica y la aparición de complicaciones, lo cual no requiere un equipamiento adicional e incrementa en menos de 5 min el tiempo exploratorio total¹⁻³.

A modo de ejemplo, se describe el caso de 2 pacientes que ingresaron por infarto agudo de miocardio:

– Mujer de 72 años con factores de riesgo cardiovascular y cardiopatía isquémica. Al estudiar durante la ETT la aorta abdominal (por acceso subcostal y paraumbilical), se evidenció un gran aneurisma de toda la aorta abdominal de 6,5 × 5,5 cm calcificado, con trombosis mural circunferencial severa y una luz efectiva < 2,6 cm de diámetro (fig. 1). La tomografía computarizada confirmó los hallazgos.

– Varón de 68 años, fumador, dislipémico y con cardiopatía isquémica severa. Al realizar durante la ETT el estudio aórtico final (por acceso subcostal y paraumbilical), se objetivó un AAA infrarrenal de 5,8 × 5,1 cm con trombosis mural excéntrica severa y calcificada y trombo fresco móvil adherido que dejaban una luz aórtica efectiva < 2,7 cm (fig. 2).

En diversos trabajos se ha demostrado que el cribado del AAA en la población general no resulta coste-efectivo, por lo que se ha aconsejado estudiar sólo los grupos de pacientes en que la incidencia del AAA es mayor. En síntesis, podemos definir dos poblaciones que se debería cribar^{1,2}: a) varones mayores de 50 años y mujeres mayores de 65 años, y b) aquellos con factores de riesgo relacionados con el AAA.

La Asociación Europea de Ecocardiografía, en recientes recomendaciones sobre la ETT, cita documentos previos en los que apenas se incluye la valoración de la aorta, y es por acceso subcostal⁴. Y es

Cartas al Editor

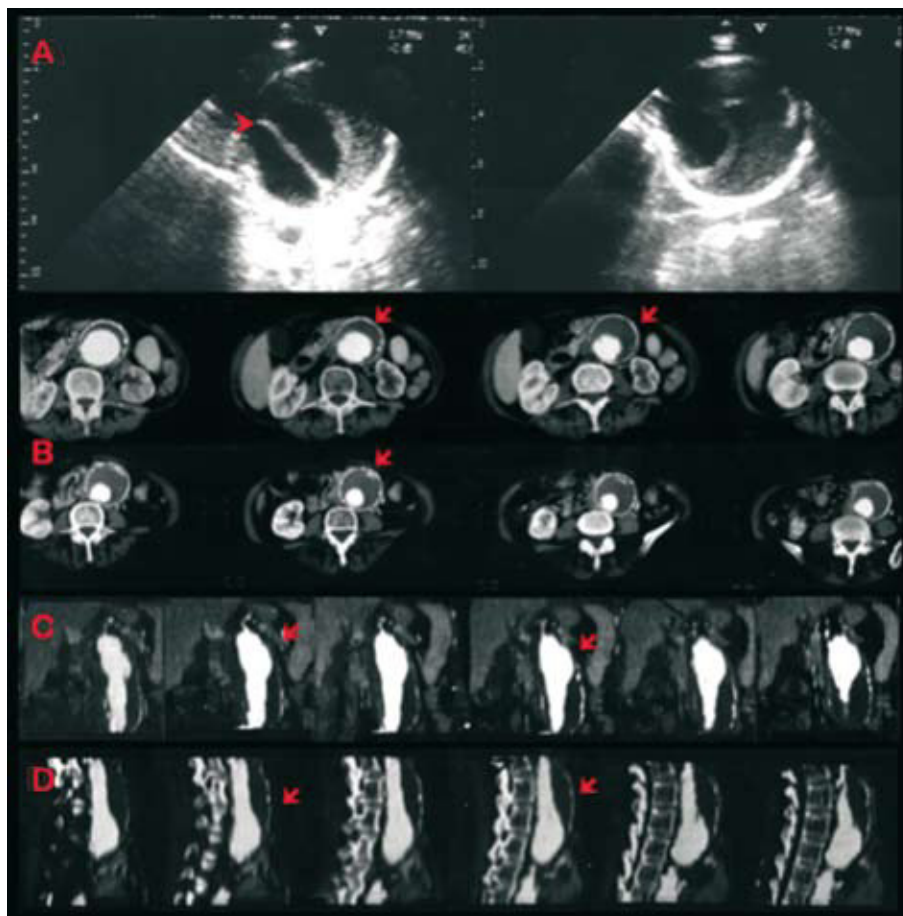


Fig. 1. A: ecocardiografía; aneurisma de la aorta abdominal infrarrenal calcificado y trombosado (flecha). B: tomografía computarizada con contraste; cortes transversales. C: cortes coronales. D: cortes sagitales.

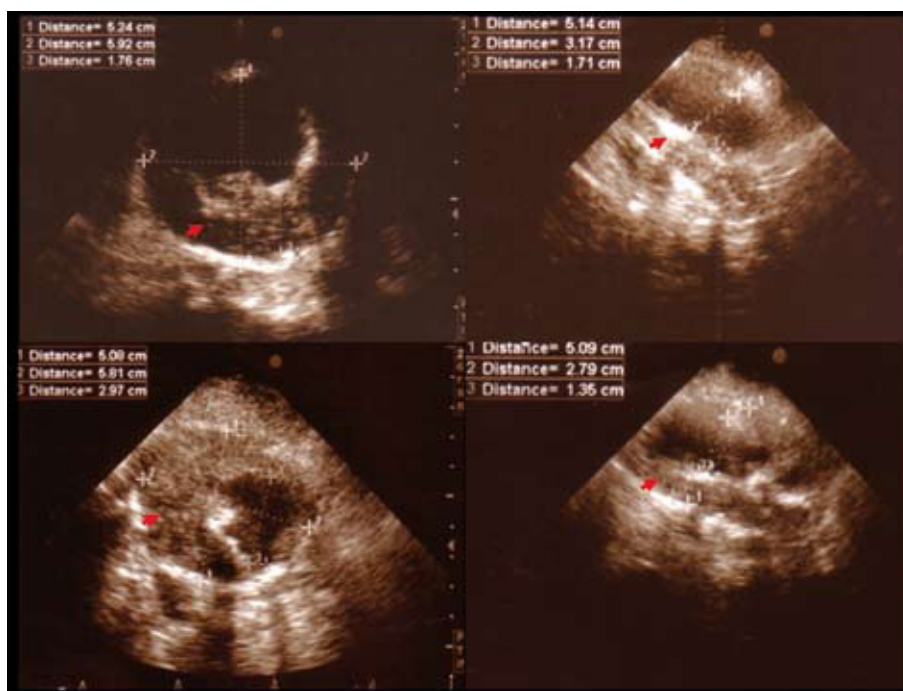


Fig. 2. Aneurisma de la aorta abdominal infrarrenal, calcificado y trombosado.

que, a pesar de la facilidad, el bajo coste, la rapidez, y la utilidad del estudio de toda la aorta abdominal, actualmente no existe ninguna recomendación explícita sobre la valoración de la aorta infrarrenal (vía

acceso paraumbilical) durante la ETT. Por ello, y tomando como ejemplo los casos clínicos descritos, desde aquí se propone el cribado del AAA en pacientes que, siendo estudiados mediante una ETT

por cualquier causa, pertenecen a alguna de las dos poblaciones en riesgo; dicho estudio aórtico debe realizarse por los dos accesos ecográficos descritos.

El estudio de la aorta abdominal nos permite una valoración más integral de la afección cardiovascular de nuestros pacientes, ganar «autonomía» diagnóstica y conocer más de la enfermedad aterosclerosa y aórtica. La valoración del AAA puede completarse con otras técnicas radiológicas como la ecografía abdominal.

Delicia I. Gentile-Lorente

Servicio de Cardiología. Hospital de Tortosa Verge de la Cinta. IISPV.
Tortosa. Tarragona. España.

BIBLIOGRAFÍA

1. Jauddi A, Fontana P, Mueller XM. Imaging of the abdominal aorta during examination of patients referred for transthoracic echocardiography. *Schweiz Med Wochenschr.* 1999;129:71-6.
2. Schwartz KV, Rashkow AM, Akella MS. Detection of abdominal aortic aneurysm during routine echocardiography. *Echocardiography.* 1996;13:71-3.
3. Eisenberg MJ, Geraci SJ, Schiller NB. Screening for abdominal aortic aneurysms during transthoracic echocardiography. *Am Heart J.* 1995;130:109-15.
4. Evangelista A, Flachskampf F, Lancellotti P, Badano L, Aguilar R, Monaghan, et al. European association of echocardiography recommendations for standardization of performance, digital storage and reporting of echocardiographic studies. *Eur J Echocardiogr.* 2008;9:438-48.