

## Imagen en cardiología

# Patrón de seudoinfarto inferior por hiperpotasemia

## Pseudo Inferior Myocardial Infarction Pattern Caused by Hyperkalemia

Manuel F. González Vargas-Machuca\*, José M. Arizón-Muñoz y Manuel Villa-Gil-Ortega

Área del Corazón, Hospital Universitario Virgen del Rocío, Sevilla, España

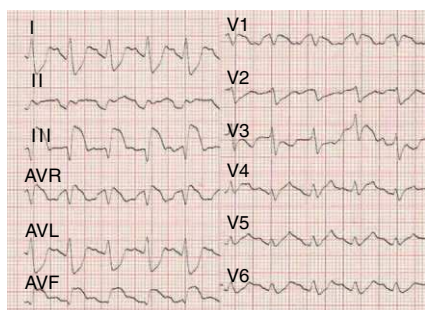


Figura 1.

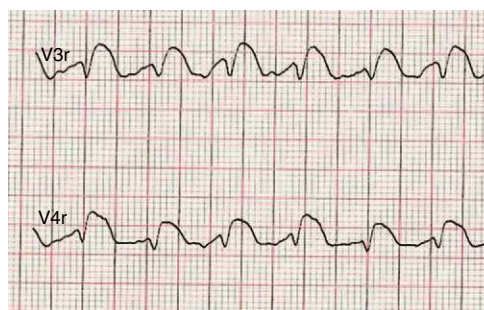


Figura 2.

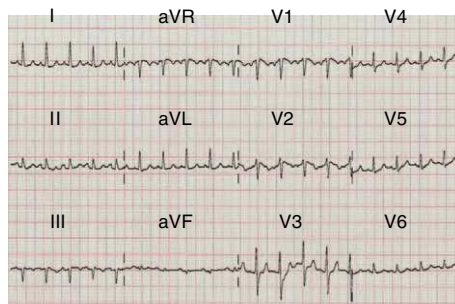


Figura 3.

La hiperpotasemia produce diversas alteraciones en el electrocardiograma (ECG): ondas T picudas, QRS ancho, intervalo QT reducido, onda P de baja amplitud y elevación del segmento ST, que pueden semejarse a un patrón de infarto miocárdico.

Varón de 48 años con cirrosis por el virus de la hepatitis C, hipertensión portal y diabetes mellitus secundaria a pancreatitis crónica, que ingresó en urgencias por disnea aguda, signos de insuficiencia cardiaca, hipotensión (85/60 mmHg) y dolor torácico. El ECG al ingreso (fig. 1) mostraba ritmo sinusal, QRS prolongado y elevación del segmento ST en III-aVF, con depresión recíproca del ST en I-aVL, así como elevación del segmento ST (3 mm) y onda T negativa en V3r-V4r (fig. 2), que hicieron sospechar un infarto inferior y afección del ventrículo derecho.

La analítica evidenció: glucemia, 210 mg/dl; pH 7,33; HCO<sub>3</sub>, 18 mEq/l, PCO<sub>2</sub>, 34 mmHg, y NT-proBNP, 1.500 pg/ml. La ecocardiografía urgente y la coronariografía fueron normales.

La concentración sérica de potasio al ingreso fue 10,8 mEq/l, debido a insuficiencia renal aguda asociada a síndrome hepatorenal tipo I. Tras la normalización del potasio (4,5 mEq/l), el ECG (fig. 3) mostró ritmo sinusal, con QRS estrecho y desaparición del patrón de seudoinfarto.

El patrón de seudoinfarto es una rara manifestación electrocardiográfica en la hiperpotasemia. Las pocas publicaciones al respecto describen anomalías parecidas a un infarto anteroseptal.

La hiperpotasemia puede semejar alteraciones del ST-T, probablemente por efecto directo del incremento del potasio extracelular que disminuye el potencial en reposo de las fibras cardiacas, con lo que disminuye el potencial de acción. Sin embargo, no se ha definido cómo la hiperpotasemia produce patrones de isquemia regional en el ECG en lugar de cambios difusos.

\* Autor para correspondencia:

Correos electrónicos: [manuelgonzalesvm@gmail.com](mailto:manuelgonzalesvm@gmail.com), [cardiologiahuvr@hotmail.com](mailto:cardiologiahuvr@hotmail.com) (M.F. González Vargas-Machuca).

On-line el 9 de abril de 2011

Full English text available from: [www.revespcardiol.org](http://www.revespcardiol.org)