

Imagen en cardiología

Atresia del orificio del seno coronario

Coronary Sinus Orifice Atresia

Alejandro J. Torres*, Sara Trucco y Ajay Mirani

Interventional Pediatric Cardiology Department, Children's Hospital of New York-Presbyterian, Nueva York, NY, Estados Unidos

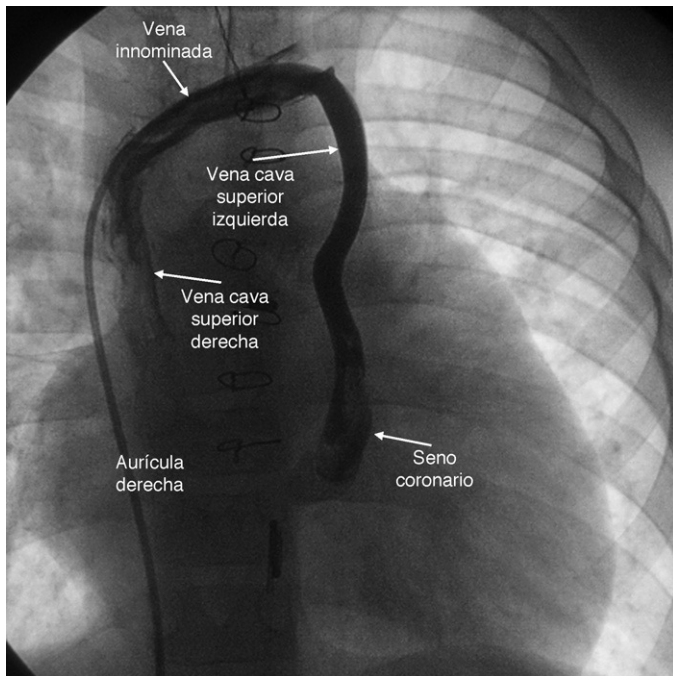


Figura 1.

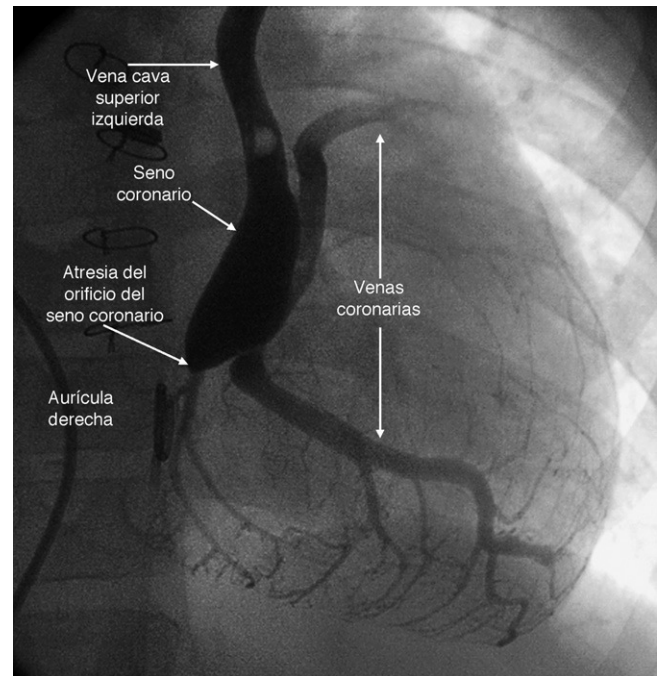


Figura 2.

Un paciente de 7 años de edad, con antecedente de ventrículo único caracterizado por doble entrada ventricular izquierda, estenosis mitral, comunicación interauricular tipo *ostium secundum* y colocación de banda en la arteria pulmonar en la infancia, fue referido para una cirugía de Fontan. Una angiografía de la vena innominada demostró la presencia de vena cava superior izquierda (VCSI) en continuación con el seno coronario (SC). El drenaje de la vena innominada en la vena cava superior derecha era normal (fig. 1). Una angiografía de la VCSI demostró atresia del orificio del SC y ausencia de comunicación entre el SC y la aurícula izquierda. De esta manera, el SC drenaba anormalmente en la vena innominada a través de la VCSI, y esta vía era el único drenaje del SC (fig. 2). Este hallazgo no tiene consecuencia clínica cuando la anatomía cardíaca es normal. Sin embargo, es de relevancia en pacientes con ventrículo único, que requieren una cirugía de anastomosis cavopulmonar o de Fontan. En estos casos, el cierre de la VCSI, comúnmente realizado mediante cateterismo o durante la cirugía para evitar un *shunt* de derecha a izquierda, resulta en isquemia de miocardio al ocluirse totalmente el drenaje del SC. La anastomosis cavopulmonar puede realizarse sin intervenir el SC dejando su drenaje en conexión con la circulación pulmonar y a través de la VCSI. La opción quirúrgica propuesta en este paciente, en conjunción con la cirugía de Fontan, fue el destechamiento del SC para permitir su drenaje en la aurícula izquierda y ligadura de la VCSI.

* Autor para correspondencia:
Correo electrónico: at2109@columbia.edu (A.J. Torres).
On-line el 25 de mayo de 2011

Full English text available from: www.revespcardiol.org