

## Imagen en cardiología

# Cierre percutáneo fallido de fuga periprotésica mitral

## Failed Percutaneous Closure of a Mitral Prosthesis Paravalvular Leak

Manuel Carnero Alcázar\*, Luis Carlos Maroto Castellanos y José Enrique Rodríguez Hernández

Servicio de Cirugía Cardíaca, Instituto Cardiovascular, Hospital Clínico San Carlos, Madrid, España

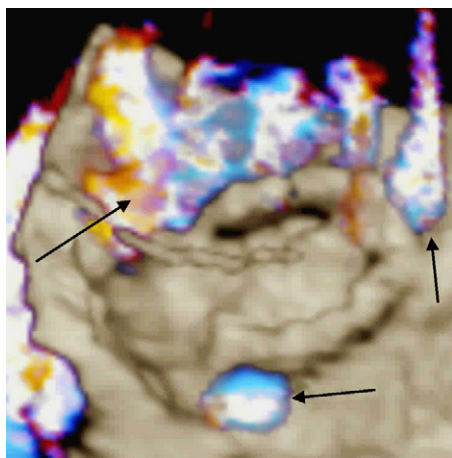


Figura 1.

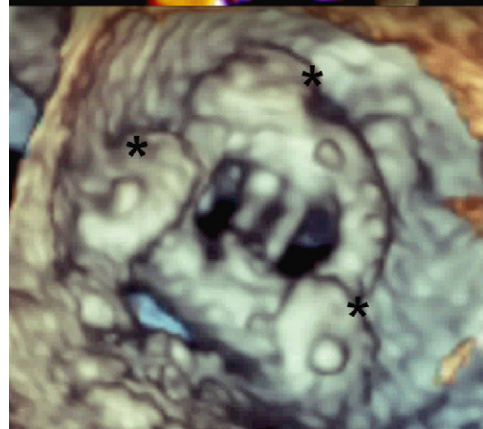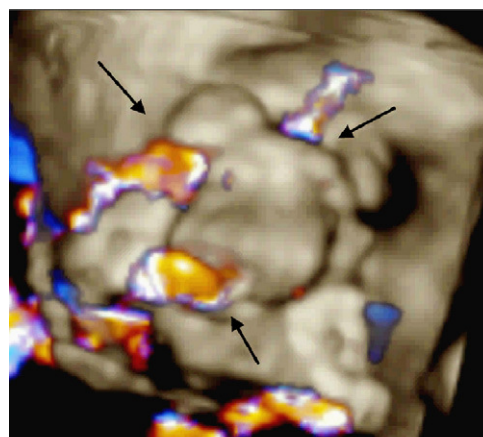


Figura 2.

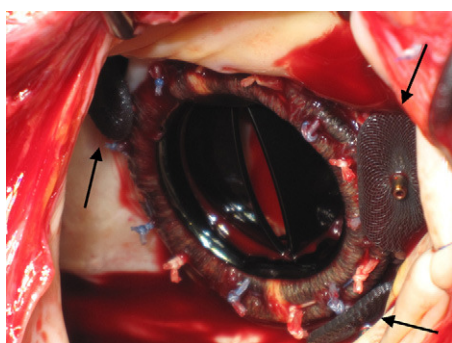


Figura 3.

Varón de 77 años, portador de prótesis mitral y aórtica mecánicas desde 1993, diagnosticado, a raíz de un cuadro de disnea y anemia, de fuga periprotésica mitral. Considerado de alto riesgo operatorio (debido a su edad, hipertensión pulmonar grave, insuficiencia renal crónica y cirugía cardíaca previa) se desestimó una reintervención quirúrgica en su centro de referencia y se lo remitió al servicio de cardiología de nuestro hospital para valorar un cierre percutáneo. Mediante ecocardiografía 3D se objetivó una insuficiencia mitral (IM) periprotésica grave (fig. 1, flechas). Se implantaron tres dispositivos de cierre percutáneo Amplatzer (fig. 2, asteriscos), lo que redujo el grado de IM a moderado (fig. 2, flechas). Dos meses después, el paciente reingresó por insuficiencia cardíaca y anemia hemolítica. Se evidenció una nueva IM grave por incremento de las fugas periprotésicas residuales posteriores al cierre percutáneo. Dado el deterioro progresivo del paciente (edema de pulmón, bajo gasto, anuria), se optó por una cirugía urgente para extraerle los dispositivos percutáneos (fig. 3, flechas) y sustituir la prótesis mitral por una nueva. Aunque el postoperatorio inmediato transcurrió sin incidencias (prótesis normofuncionante en ecocardiografía transesofágica), el paciente falleció al octavo día por una isquemia intestinal aguda.

El tratamiento de elección de la fuga periprotésica valvular cardíaca es la sustitución quirúrgica de la prótesis. El cierre percutáneo no está exento de morbilidad y los resultados con frecuencia son subóptimos, por lo que sólo debe plantearse en pacientes con un riesgo quirúrgico prohibitivo, tras la valoración conjunta por parte de cirujanos y cardiólogos.

\* Autor para correspondencia:

Correo electrónico: [manuelcarneroalcazar@hotmail.es](mailto:manuelcarneroalcazar@hotmail.es) (M. Carnero Alcázar).

On-line el 8 de junio de 2011

Full English text available from: [www.revespcardiol.org](http://www.revespcardiol.org)