

Comunicación breve

Implantación transfemoral de prótesis valvular aórtica en pacientes portadores de prótesis mitral mecánica

Eulogio García^{a,*}, Agustín Albarrán^b, Jerónimo Heredia-Mantrana^a, Fernando Guerrero-Pinedo^a, Julio Rodríguez^a, Rosana Hernández-Antolín^a, Juan Tascón^b y Carlos Macaya^a

^aUnidad de Hemodinámica, Servicio de Cardiología, Hospital Clínico San Carlos, Madrid, España

^bUnidad de Hemodinámica, Servicio de Cardiología, Hospital 12 de Octubre, Madrid, España

Historia del artículo:

Recibido el 21 de enero de 2011

Aceptado el 13 de febrero de 2011

On-line el 14 de junio de 2011

Palabras clave:

Prótesis
Transfemoral
Aórtica
Mitral

Keywords:

Prosthesis
Transfemoral
Aortic
Mitral

RESUMEN

Muchos pacientes con estenosis aórtica severa, por diferentes razones, nunca llegan a beneficiarse del tratamiento quirúrgico. Existe un grupo de pacientes en los que a sus comorbilidades se añade otro problema: ser portadores de prótesis mitral mecánica. En estos pacientes, la implantación transcatheter de prótesis valvular aórtica es una opción. Se han publicado pocos casos de este procedimiento en portadores de prótesis mecánica mitral, muchos realizados por vía transapical. Presentamos 3 casos de pacientes con estenosis aórtica severa portadores de prótesis mitral mecánica y alto riesgo para cirugía en los que se implantaron, por vía transfemoral, prótesis valvular aórtica de Edwards con éxito y sin complicaciones.

© 2011 Sociedad Española de Cardiología. Publicado por Elsevier España, S.L. Todos los derechos reservados.

Transcatheter Aortic Valve Implantation in Patients With a Mechanical Mitral Valve

ABSTRACT

Many patients with severe aortic stenosis never undergo surgical treatment for various reasons. Apart from the standard risks, some patients face an additional problem: their carrying of a mechanical mitral valve. In these patients, transcatheter aortic valve implantation is a therapeutic option. The literature contains only few reports of this procedure being performed (usually transapically) in such patients. This paper reports the cases of 3 patients with severe aortic stenosis, all carrying a mechanical mitral valve and at high surgical risk, all of whom were implanted by transcatheter aortic valve implantation with an Edwards aortic valve prosthesis. All procedures were successful with no complications encountered.

Full English text available from: www.revespcardiol.org

© 2011 Sociedad Española de Cardiología. Published by Elsevier España, S.L. All rights reserved.

INTRODUCCIÓN

Desde la primera experiencia en humanos de implantación percutánea de prótesis valvular aórtica (TAVI), realizada por Cribier¹ en 2002, en todo el mundo se han implantado por vía transcatheter más de 30.000 prótesis valvulares aórticas de los dos modelos actualmente disponibles comercialmente. Las indicaciones actuales para TAVI son esencialmente pacientes con estenosis aórtica severa sintomática considerados inoperables o de muy alto riesgo quirúrgico². Entre las circunstancias que agravan las comorbilidades, se incluye tener implantada una prótesis mitral mecánica. Existen comunicaciones puntuales de pacientes portadores de prótesis mecánica a los que se ha implantado una prótesis aórtica de Edwards transcatheter, la mayoría de ellas por vía transapical^{3,4}. Presentamos nuestra experiencia en TAVI en 3 pacientes portadores de prótesis mitral mecánica (tabla 1).

* Autor para correspondencia: Servicio de Cardiología, Hospital Clínico San Carlos, Profesor Martín Lagos s/n, 28040 Madrid, España.

Correo electrónico: ejgarcia1@telefonica.net (E. García).

MÉTODOS

Revisión retrospectiva y observacional entre enero y diciembre de 2010 de pacientes con prótesis mitral previa a quienes se realizó TAVI en nuestro servicio.

RESULTADOS

Caso 1

Mujer de 71 años, sometida a comisurotomía mitral hace 25 años. Hace 4 años se realizó sustitución valvular mitral con válvula ATS 29 e implantación de anillo tricúspide. Hace 3 años se implantó marcapasos VVI por bloqueo auriculoventricular completo. Hace 4 meses se diagnosticó estenosis aórtica severa, clase funcional III-IV. Ecocardiograma: área valvular aórtica de 0,5 cm², disfunción ventricular (fracción de eyección del 30%), hipertensión pulmonar, anillo aórtico de 21 mm. EuroSCORE, 19,7%. Rechazada para cirugía de sustitución valvular. Coronariografía: sin lesiones

Tabla 1

Características seleccionadas de pacientes con prótesis mitral previa a quienes se realizó implante transcáteter de válvula aórtica

	Paciente 1	Paciente 2	Paciente 3
Edad (años)	71	83	74
Sexo	Mujer	Mujer	Mujer
EuroSCORE logístico (%)	19,7	38	25
Área valvular aórtica (cm ²)	0,5	0,5	0,6
Distancia mitroaórtica (mm)	7,3	7,3	7
Disfunción mitral protésica postimplante	No	No	No
Grado de insuficiencia aórtica	No	Trivial	Trivial

significativas; tomografía computarizada (TC): distancia anillo aórtico-prótesis mitral, 7,3 mm. Eje iliofemoral con calibre mínimo de 7,3 mm (fig. 1). Se realizó valvuloplastia aórtica con balón de 23 mm e implantación de válvula Edwards SAPIEN XT de 26 mm, ambos guiados por escopia y ecocardiografía trasesofágica. La angiografía y la ecocardiografía posteriores mostraron ausencia de gradiente significativo o insuficiencia. El acceso vascular se cerró con Prostar sin complicaciones. La evaluación clínica a los 30 días mostró un paciente en clase funcional I.

Caso 2

Mujer de 83 años, con prótesis mitral mecánica St. Jude desde 1999. Fibrilación auricular crónica. Ecocardiograma trasesofágico: área valvular de 0,5 cm², hipertensión pulmonar de 75 mmHg, fracción de eyección del 65%, anillo aórtico de 18 mm y prótesis mitral normofuncionante. La TC mostraba distancia entre anillo aórtico y prótesis mitral de 7,3 mm (fig. 2). EuroSCORE, 38%. Se implantó prótesis de Edwards SAPIEN XT de 23 mm con éxito guiada por escopia y ecocardiografía

transesofágica. La paciente evolucionó sin complicaciones. En la revisión de 1 y 3 meses se encuentra en clase funcional I.

Caso 3

Mujer de 74 años de edad hipertensa, dislipémica, diabética tipo 2, con nefropatía diabética e insuficiencia renal. Fue sometida a una comisurotomía mitral en 1978, sustitución valvular mitral con prótesis St. Jude en 2005. Sufre fibrilación auricular crónica. Deterioro de clase funcional, tras descartar disfunción de la prótesis mitral, se la remitió para valoración de TAVI. Rechazada para cirugía (EuroSCORE, 25%). Coronariografía: sin estenosis angiográficas. En el cocardiograma trasesofágico se observó lo siguiente: presión pulmonar sistólica de 80 mmHg, anillo aórtico de 22 mm y área valvular de 0,6 cm². Distancia mitroaórtica, 7 mm.

Se realizó implantación transfemoral de prótesis aórtica Edwards SAPIEN XT de 26 mm guiada por escopia y ecocardiografía transeofágica. El acceso arterial se cerró con Prostar; en la angiografía de control, se observó extravasación del contraste, por lo que se decidió compresión interna con balón de 8 mm

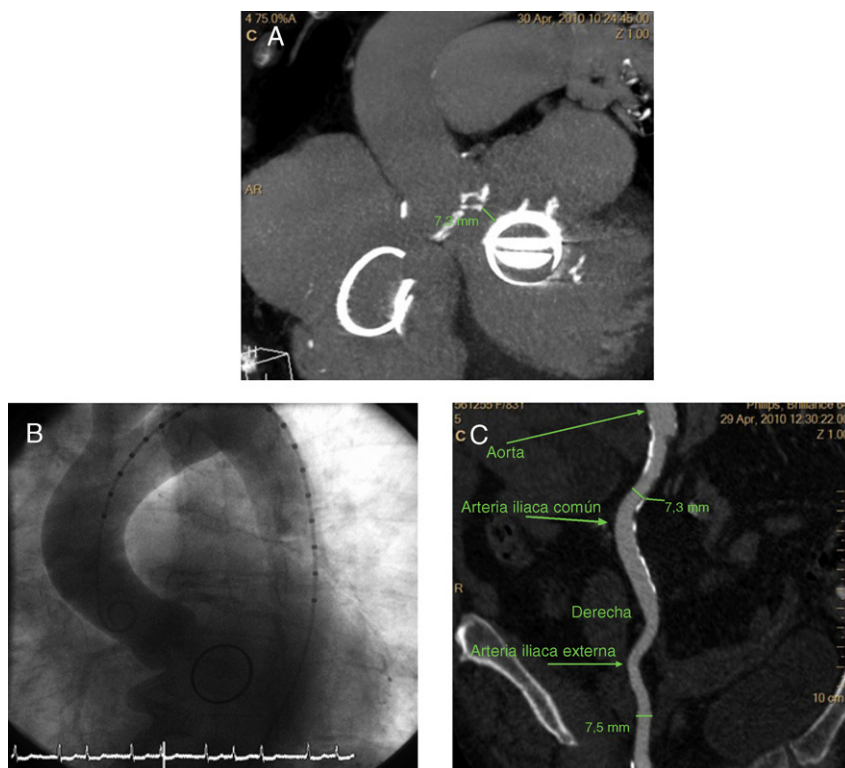


Figura 1. A: tomografía computarizada cardiaca que muestra la distancia entre anillo aórtico y válvula mitral. B: aortograma preimplante de prótesis aórtica transcáteter. C: angiotomografía iliaca que muestra el diámetro de 7,3 mm en la arteria iliaca común derecha.

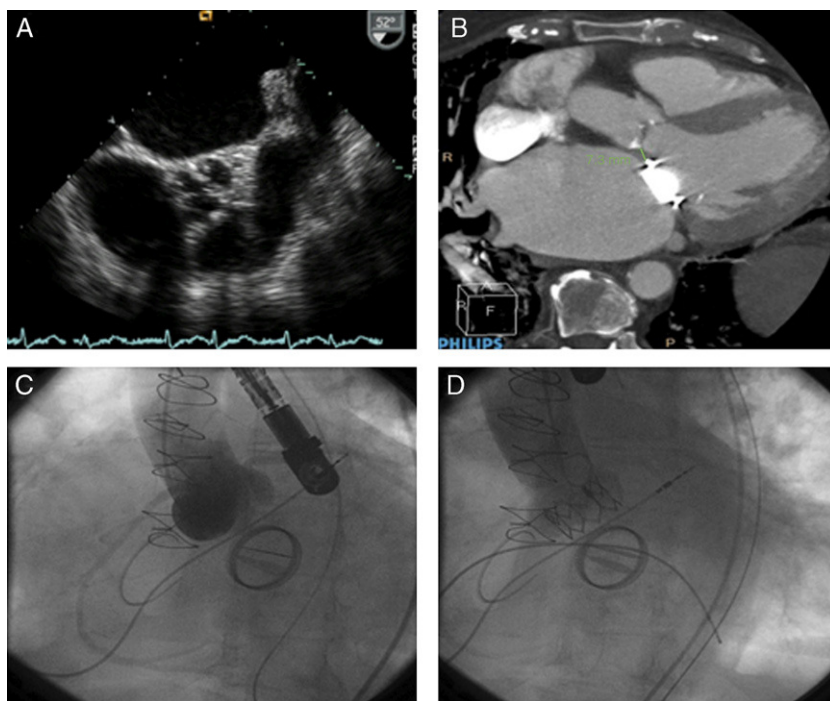


Figura 2. A: ecocardiograma transesofágico que muestra calcificación severa valvular aórtica, con apertura limitada. B: tomografía computarizada cardiaca que muestra la distancia entre el anillo aórtico y la válvula mitral. C: aortograma preimplante de prótesis aórtica transcáteter. D: aortograma postimplante de prótesis aórtica transcáteter que muestra la prótesis aórtica normofuncionante.

insertado por vía contralateral e inflado durante 10 min. Al desinflar el balón persistía la extravasación, por lo que se implantó un *stent* recubierto Advante V12 (10 × 38 mm). Al día siguiente sufrió bloqueo auriculoventricular completo que requirió la implantación de marcapasos VVI; después evolucionó sin problemas. Al mes acudió a evaluación refiriendo mejoría, en clase funcional II. Ecocardiograma: prótesis aórtica normofuncionante con gradiente medio de 5 mmHg, sin insuficiencia aórtica. La fracción de eyección del ventrículo izquierdo fue del 60%.

DISCUSIÓN

Los pacientes portadores de prótesis mitral representan un problema adicional importante para la cirugía de sustitución valvular aórtica³. En las recomendaciones iniciales para TAVI de Edwards, se consideraba contraindicación que hubiera una prótesis mitral implantada, y esos pacientes fueron excluidos del estudio PARTNER⁵. Se consideró que la rigidez del anillo protésico mitral y la escasa distancia existente entre el anillo aórtico y la prótesis mitral podrían impedir la expansión adecuada de la prótesis aórtica, interferir con el correcto funcionamiento de la prótesis mitral o producir un efecto similar al de «pepita de sandía»^{3,6}, con embolización de la prótesis aórtica. Para evitar esto, es conveniente observar algunas precauciones: a) realizar un exhaustivo estudio previo de la unión mitroaórtica mediante ecocardiografía transesofágica de la válvula aórtica, la prótesis mitral y la distancia entre ambas; b) observar el comportamiento del balón durante la valvuloplastia, prestando especial interés al modo de inflado, el desplazamiento o la muesca residual; c) elección de una proyección que amplíe la distancia mitroaórtica y permita el correcto posicionamiento de la prótesis (proyección oblicua anterior izquierda con inclinación craneal); d) iniciar el inflado lentamente para observar y, en su caso corregir, cualquier movimiento indeseado de la prótesis, y e) ayudar al correcto

posicionamiento, la expansión y la evaluación de la prótesis valvular aórtica mediante ecocardiografía transesofágica.

Es importante también conocer las características y, sobre todo, el perfil de la prótesis mecánica mitral. Un perfil alto dificulta la implantación correcta de la prótesis aórtica. En las figuras 3E y F se visualizan algunos de los modelos de prótesis mitral metálicas más

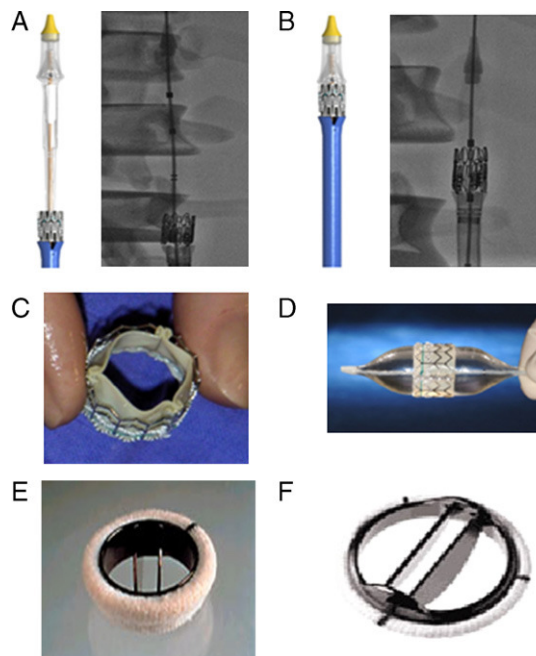


Figura 3. A: válvula Edwards SAPIEN XT introducida antes de ser montada en balón. B: válvula Edwards SAPIEN XT ya montada en balón (balón entre marcas). C: válvula Edwards SAPIEN. D: válvula Edwards SAPIEN montada en balón. E: prótesis mecánica ATS Medical®. F: prótesis mecánica St. Jude Regent®.

frecuentemente utilizados. Se puede observar el diferente perfil que condiciona la implantación de prótesis aórtica percutánea en estos pacientes. En concreto, en la paciente 1, la válvula ATS, de mayor perfil que la St. Jude de las pacientes 2 y 3, exige una mayor distancia entre prótesis mitral y anillo aórtico. No existe una distancia ideal aceptada entre anillo aórtico y prótesis mitral que permita la implantación sin problemas, pero probablemente una distancia entre el límite inferior del anillo y el borde superior de la prótesis mitral de 3 mm es suficiente para la vía transapical⁷. En nuestros casos esta distancia fue > 7 mm.

Se han publicado pocos casos de implantación de prótesis de Edwards en pacientes con prótesis mitral mecánica por vía femoral^{7–9}. Se ha transmitido con insistencia la idea de que el menor movimiento de la prótesis durante la implantación por vía transapical favorecería la elección de esta vía. Sin embargo, la introducción del nuevo modelo de prótesis, Edwards SAPIEN XT, con un nuevo sistema de implantación, Novaflex, ha eliminado casi por completo el movimiento superior observado durante la implantación por vía transfemoral, permitiendo la posición final de la prótesis en el lugar deseado (fig. 3). Uno de los problemas imaginables en estos pacientes es la alteración del comportamiento hemodinámico de la prótesis mitral por la implantación baja de la prótesis aórtica, sobre todo cuando se utiliza el modelo CoreValve y se introduce mucho en el ventrículo. En nuestros pacientes, la evaluación por eco-Doppler tras el procedimiento y en el seguimiento demostró un comportamiento hemodinámico normal de ambas prótesis en los 3 pacientes.

El nuevo sistema de liberación permite la utilización de introductor de 18 Fr para válvula de 23 mm y de 19 Fr para válvula de 26 mm, y realizar los procedimientos de forma totalmente percutánea con sistema de cierre Prostar.

En conclusión, la implantación transfemoral de prótesis de Edwards SAPIEN XT en pacientes portadores de prótesis mecánica mitral puede realizarse de forma segura y eficaz. Es preciso tener

precauciones en los estudios previos y durante el procedimiento para evitar complicaciones. El nuevo modelo XT con el nuevo sistema de liberación Novaflex permite realizar el procedimiento de forma totalmente percutánea.

CONFLICTO DE INTERESES

Ninguno.

BIBLIOGRAFÍA

1. Cribier A, Eltchaninoff H, Bash A, Borenstein N, Tron C, Bauer F, et al. Percutaneous transcatheter implantation of an aortic valve prosthesis for calcific aortic stenosis: first human case description. *Circulation*. 2002;106:3006–8.
2. Thomas M, Schymik G, Walther T. Thirty-Day Results of the SAPIEN Aortic Bioprosthesis European Outcome (SOURCE) Registry: A European registry of transcatheter aortic valve implantation using the Edwards SAPIEN valve. *Circulation*. 2010;122:62–9.
3. Rodes-Cabau J, Dumont E, Miro S. Apical aortic valve implantation in a patient with a mechanical valve prosthesis in mitral position. *Circ Cardiovasc Intervent*. 2008;1:233.
4. Scherner M, Strauch JT, Haldenwang PL. Successful transapical aortic valve replacement in a patient with a previous mechanical mitral valve replacement. *Ann Thorac Surg*. 2009;88:1662–3.
5. Leon MB, Smith CR, Mack ML. Transcatheter aortic-valve implantation for aortic stenosis in patients who cannot undergo surgery. *N Engl J Med*. 2010;363:1597–607.
6. Dumontel N, Marcheix B, Berthoumieu P. Transfemoral aortic valve implantation with pre-existent mechanical mitral prosthesis: evidence of feasibility. *JACC Cardiovasc Interv*. 2009;2:897–8.
7. Chao VT, Chiam PT, Tan SY. Transcatheter aortic valve implantation with preexisting mechanical mitral prosthesis —use of CT angiography. *J Invasive Cardiol*. 2010;22:339–40.
8. Kahlert P, Eggebrecht H, Thielmann M. Transfemoral aortic valve implantation in a patient with prior mechanical mitral valve replacement. *Herz*. 2009;34:367–73.
9. Bruschi G, De Marco F, Oreglia J. Percutaneous implantation of CoreValve aortic prostheses in patients with a mechanical mitral valve. *Ann Thorac Surg*. 2009;88:e50–2.