

Imagen en cardiología

Afección cardíaca en la esclerosi s tuberosa

Cardiac Involvement in Tuberous Sclerosis

Ernesto Valero*, Gema Miñana y Francisco J. Chorro

Servicio de Cardiología, Hospital Clínico Universitario, Valencia, España

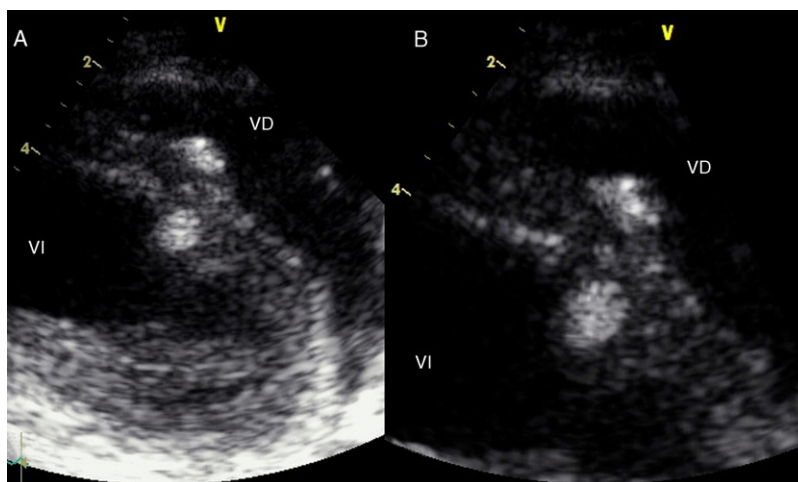


Figura 1.

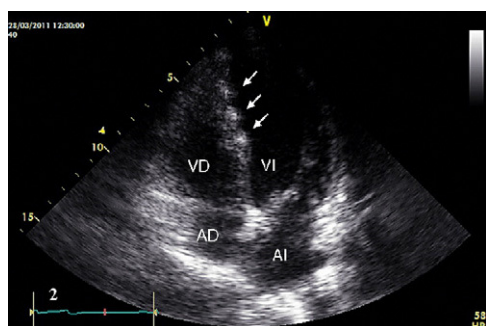


Figura 2.

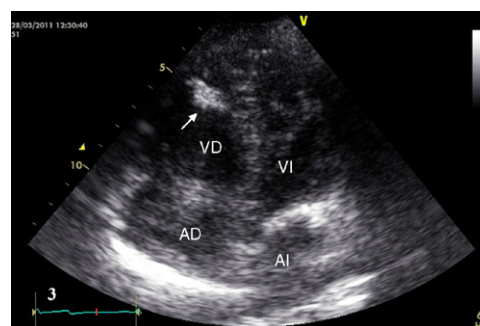


Figura 3.

La esclerosi s tuberosa o enfermedad de Bourneville es una enfermedad genética de herencia autosómica dominante con alta penetrancia y expresividad variable, que da lugar a una predisposición aumentada a padecer tumores benignos en tejidos neuroectodérmicos, sobre todo neurológicos y cutáneos. Es una enfermedad muy poco frecuente (5-7/10.000 nacidos vivos) que se caracteriza por la presencia de la tríada lesiones cutáneas, convulsiones y retraso mental. Entre sus manifestaciones extracutáneas, destacan las cardiovasculares (presentes en un 30-50% de los casos), siempre en forma de rabiomiomas cardíacos.

Presentamos el caso de una mujer de 29 años de edad, diagnosticada de esclerosi s tuberosa desde la infancia, con afecciones cerebral, renal y cutánea conocidas, remitida a nuestro centro ambulatoriamente para la realización de una ecocardiografía, tras hallarse de forma casual afección cardíaca en una tomografía computarizada de control. En la exploración física destacaba la presencia de numerosos angiofibromas faciales. El electrocardiograma era normal, y en el ecocardiograma se objetivaron, en el plano paraesternal (figs. 1A y B), dos masas nodulares hiperecogénicas, homogéneas, de contornos bien definidos, localizadas a nivel del septo interventricular, que protruían intracavitariamente a ambos ventrículos. En el plano apical de 4 cámaras, se observó una tercera masa de las mismas características y menor tamaño (fig. 2), así como una banda moderadora del ventrículo derecho engrosada e hiperecogénica de la misma densidad que las lesiones descritas (fig. 3).

Dado el contexto clínico de la paciente, se concluyó que se trataba de tres rabiomiomas intramurales a nivel del septo interventricular.

* Autor para correspondencia:

Correo electrónico: ernestovaleropicher@hotmail.com (E. Valero).

On-line el 15 de septiembre de 2011

Full English text available from: www.revespcardiol.org