

Imagen en cardiología

Radiología tras implante de desfibrilador biventricular: una imagen singular

Biventricular Implantable Cardioverter-defibrillator Post-implant Radiology: A Unique Image

Miguel A. Arias*, Blanca Rodríguez-Picón y Marta Pachón

Unidad de Arritmias y Electrofisiología Cardíaca, Servicio de Cardiología, Hospital Virgen de la Salud, Toledo, España

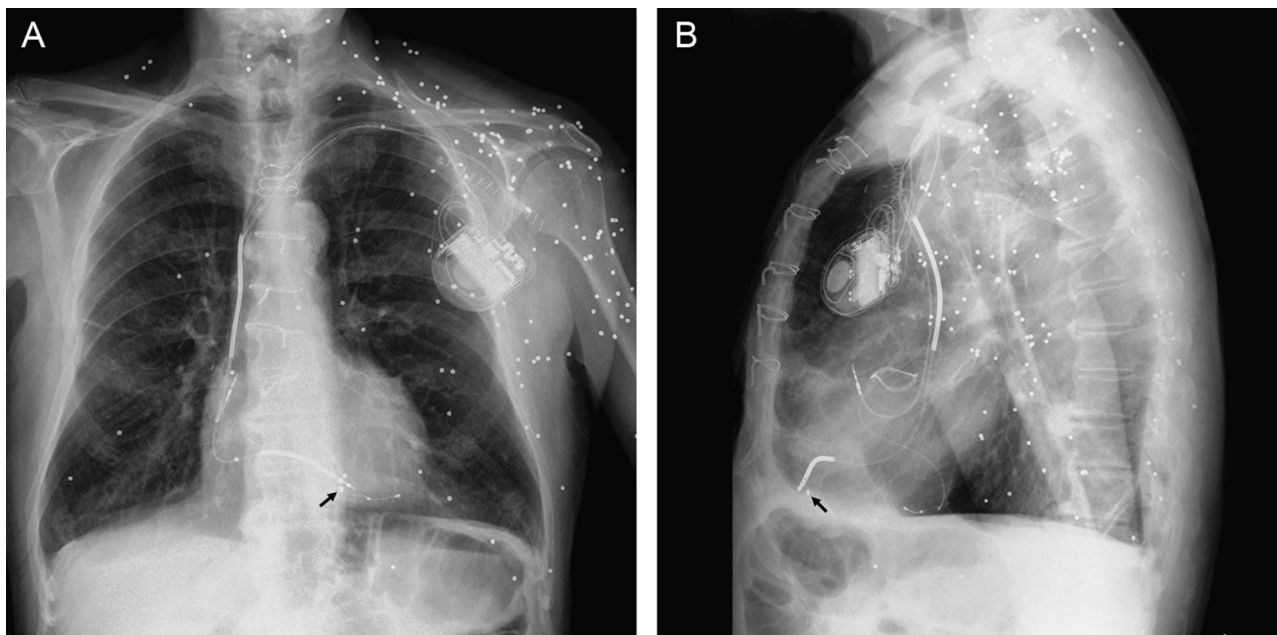


Figura 1.

Varón de 72 años, que ingresó por cuadro de insuficiencia cardíaca congestiva con favorable respuesta al tratamiento médico intensivo instaurado, tenía una historia de años de evolución de cardiopatía isquémica con infarto crónico anterior y enfermedad de tres vasos revascularizados percutáneamente años atrás. Dos años antes del presente ingreso, el paciente fue sometido a una cirugía de recambio valvular aórtico con implante de una prótesis biológica, dado que sufría una doble lesión valvular aórtica severa. La función sistólica ventricular izquierda estaba muy deprimida, tenía un trastorno de conducción intraventricular tipo bloqueo de rama izquierda con anchura > 150 ms e ingresos repetidos por insuficiencia cardíaca pese a tratamiento médico optimizado. Con este perfil clínico, se realizó implante de un desfibrilador automático con terapia de resincronización cardíaca, sin incidencias. La radiografía posteroanterior (fig. 1A) y lateral (fig. 1B) de tórax de control demostró la normoposición de electrodos, y era evidente la presencia de múltiples nódulos radiopacos distribuidos de forma aleatoria predominantemente en pared torácica izquierda, extremidad superior y región supraclavicular izquierdas y a nivel cervical bilateral, así como en la porción superior del abdomen. Las lesiones corresponden a perdigones tras un accidente de caza ocurrido 20 años antes, que no ocasionó lesiones internas graves, si bien durante el implante se pudo observar por escopia que uno de los perdigones se encontraba localizado dentro de la pared miocárdica ventricular derecha y se desplazaba de forma sincrónica con la punta del electrodo implantado en el ápex de dicho ventrículo (flecha negra).

* Autor para correspondencia:

Correo electrónico: maapalomares@secardiologia.es (M.A. Arias).

On-line el 23 de noviembre de 2011

Full English text available from: www.revespcardiol.org/en