

Imagen en cardiología

## Trombosis muy tardía de una bifurcación

### Very Late Thrombosis in a Bifurcation

Pilar Carrillo, Ramón López-Palop\* y Araceli Frutos

Unidad de Hemodinámica, Sección de Cardiología, Hospital Universitario de San Juan, San Juan de Alicante, Alicante, España

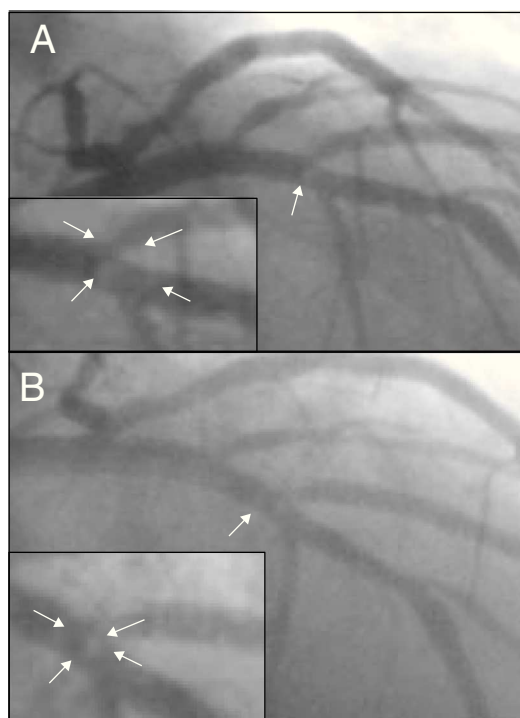


Figura 1.

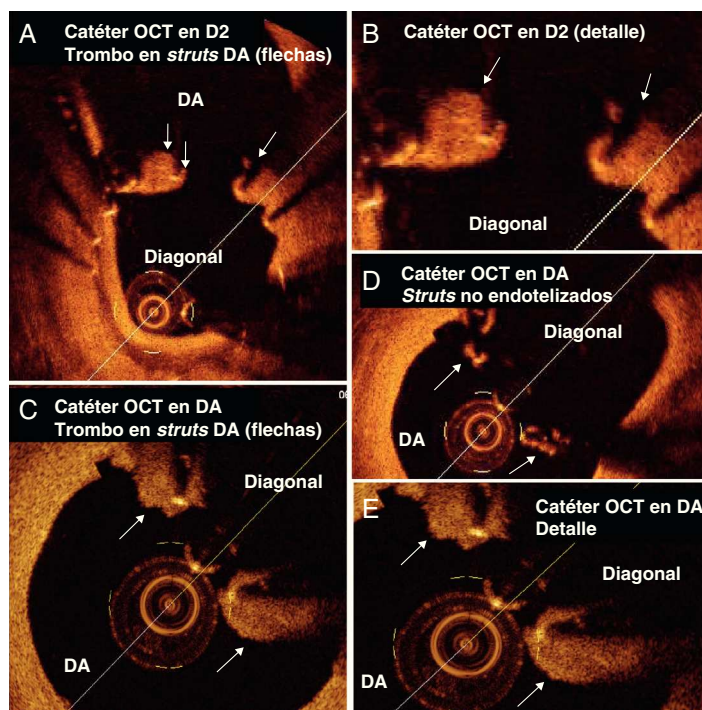


Figura 2.

Varón de 65 años, tratado en 2007 con *stent* convencional a segunda diagonal (D2) y en 2008 por reestenosis del *stent* en D2 con *stent intra-stent*, ajustado su *ostium* con la descendente anterior (DA). En junio de 2011 se suspendió la antiagregación por cirugía no cardíaca, y el paciente presentaba infarto con elevación del ST de V2-V6, por lo que se indicó angioplastia primaria. La coronariografía evidencia imagen compatible con trombo intraluminal en DA en su bifurcación con D2, que presenta reestenosis en el *stent* moderada y flujo TIMI 3 en ambas ramas (fig. 1A). No se realizó angioplastia, y se inició tratamiento con aspirina, clopidogrel y abciximab. Tras 4 días, la coronariografía de control mostró mejoría angiográfica del trombo en DA (fig. 1B). La tomografía de coherencia óptica (OCT) mostró invasión y falta de aposición en la DA del *stent* implantado 3 años antes, falta de endotelización de algunos *struts* (fig. 2D, flechas) e imagen de trombo blanco adherido a las superficies externa e interna del *stent* en la luz de la DA (especialmente, flechas en figures 2A y B –retirada desde D2– y flechas en figures 2C y E, retirada desde DA).

El caso presenta una trombosis muy tardía en un vaso principal de una bifurcación tratada únicamente en su rama secundaria. La mayoría de las bifurcaciones tratadas mediante ajuste al *ostium* no permiten determinar con angiografía si el *stent* invade la arteria que no se pretende tratar, y el *stent* no apuesto puede conllevar déficit de endotelización y trombosis tardías. Se desconoce en estos casos la indicación de prolongar la doble antiagregación.

\* Autor para correspondencia:  
Correo electrónico: [mlopezs@meditex.es](mailto:mlopezs@meditex.es) (R. López-Palop).  
On-line el 14 de marzo de 2012

Full English text available from: [www.revespcardiol.org/en](http://www.revespcardiol.org/en)