

Imagen en cardiología

Taquicardia ventricular bidireccional atípica

Atypical Bidirectional Ventricular Tachycardia

Miguel A. Arias*, Laia Belarte y Marta Pachón

Unidad de Arritmias y Electrofisiología Cardíaca, Servicio de Cardiología, Hospital Virgen de la Salud, Toledo, España

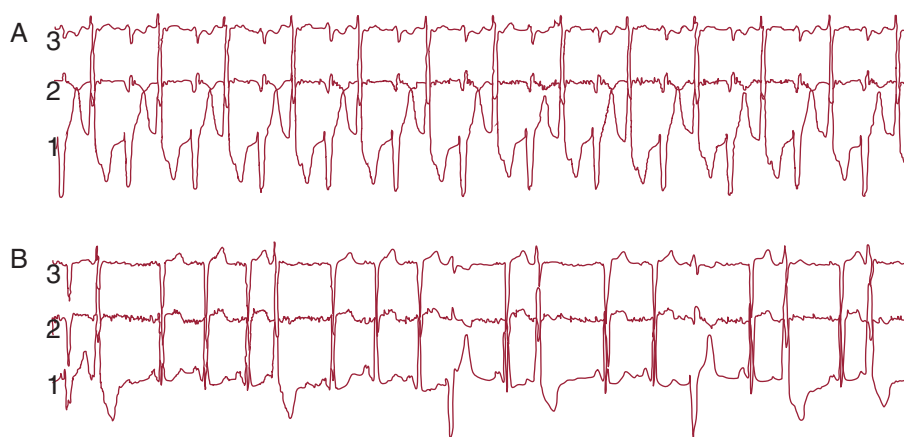


Figura.

Un varón de 75 años, fumador activo como único factor de riesgo cardiovascular, ingresó por cuadro de disnea progresiva de esfuerzo de varias semanas de evolución. No seguía ningún tratamiento médico habitual. Se realizó un estudio cardiológico completo y se le diagnosticó miocardiopatía dilatada idiopática con disfunción sistólica ventricular izquierda grave. Se inició tratamiento al ingreso con furosemida y captopril; en el electrocardiograma se observó ritmo sinusal con extrasístoles ventriculares. Los parámetros de función renal e iones séricos se mantuvieron en límites normales desde el ingreso (creatinina, 0,7 mg/dl; sodio, 139 mEq/l; potasio, 4 mEq/l; magnesio, 1,6 mEq/l). Se practicó un registro electrocardiográfico continuo de 24 h para cuantificar la densidad de extrasistolia ventricular como posible origen del cuadro de miocardiopatía, y se documentó que el 20% de los complejos correspondían a extrasístoles ventriculares con dos morfologías, así como rachas de 3 a 5 latidos de taquicardia ventricular no sostenida. Se documentó un episodio en reposo de taquicardia a 113 lpm, asintomática, correspondiente a una taquicardia de QRS ancho que alternaba ambas formas de morfología del QRS de las extrasístoles aisladas observadas (A), electrocardiográficamente compatible con una taquicardia ventricular bidireccional. Pese a que la taquicardia ventricular bidireccional es una entidad característica de la intoxicación digitálica o formas familiares de taquicardia ventricular catecolaminérgica, el caso presentado representa una taquicardia bidireccional atípica cuyo origen es la alternancia acoplada continua de extrasístoles ventriculares presentes de forma aislada en el mismo paciente (B). Se inició tratamiento con bloqueadores beta, con reducción muy significativa de la densidad de extrasistolia ventricular (figura).

* Autor para correspondencia: Servicio de Cardiología, Hospital Virgen de la Salud, Avda. Barber 30, 45004 Toledo, España.

Correo electrónico: maapalomares@secardiologia.es (M.A. Arias).

On-line el 27 de abril de 2012

Full English text available from: www.revespcardiol.org/en