

Imagen en cardiología

Dehiscencia de tubo valvulado aórtico: visión ecocardiográfica tridimensional

Dehiscence of an Aortic Valved Conduit: A Three-dimensional Echocardiographic View

Raúl Millán, Pere Pericàs* y Antonio Rodríguez-Fernández

Servicio de Cardiología, Hospital Universitari Son Espases, Palma de Mallorca, Baleares, España

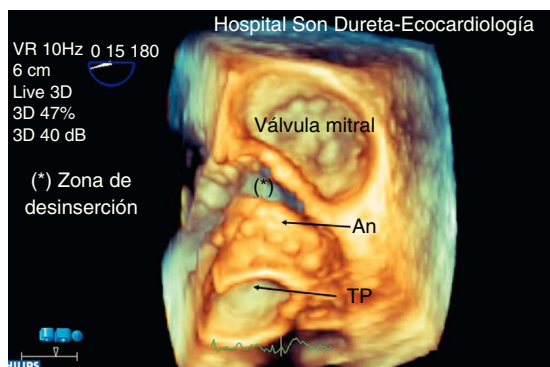

Figura 1.

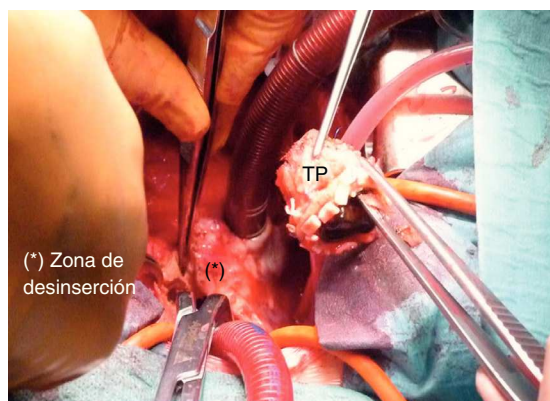


Figura 3.

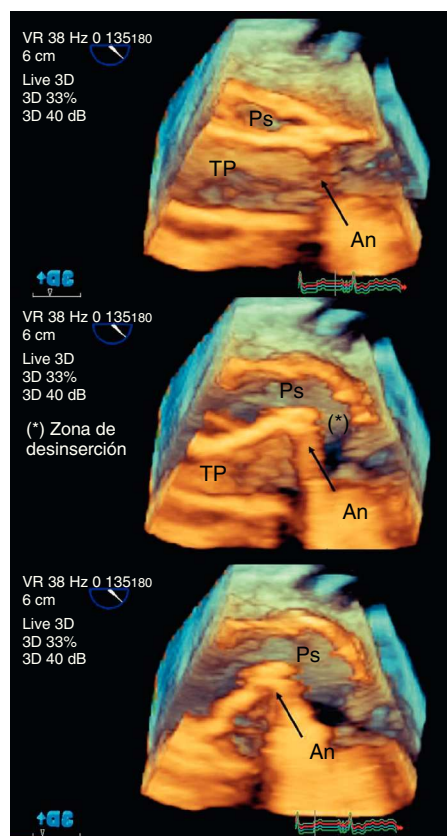


Figura 2.

Paciente de 47 años con antecedentes de valvulopatía aórtica bicúspide con estenosis severa sintomática y dilatación de aorta ascendente, intervenido mediante reconstrucción de raíz aórtica según técnica de Bono-Bentall.

Dos años después de la cirugía y encontrándose asintomático, inició cuadro de 1 mes de evolución con malestar general, disnea progresiva, ortopnea y dolor torácico atípico. Presentó evolución tórpida con progresión de la disnea a mínimos esfuerzos; en el electrocardiograma (ECG) se objetivaban lesión subendocárdica difusa y elevación de biomarcadores (troponina I, 31,6 ng/ml; fracción MB de la creatinina, 147 UI/l), y se lo trasladó a nuestro centro para valorar coronariografía urgente.

En nuestra evaluación inicial, destacaban: estado general afectado, con hipotensión arterial (90/60 mmHg) y taquicardia, afebril, disnea de reposo, soplo sistólico aórtico 3/6 irradiado a carótidas, presencia en el ECG de infradesnivelación del ST de V₃ a V₆ y leucocitosis (29.000/μl). Se practicó ecocardiograma transtorácico, que objetivó movimiento anormal del anillo protésico (An) sospechoso de dehiscencia, con insuficiencia aórtica periprotésica III/IV. Se completó el estudio mediante ecocardiograma transesofágico con apoyo de sonda tridimensional en tiempo real; se visualizaron una dehiscencia protésica completa (fig. 1) y una cavidad periprotésica a nivel de la raíz aórtica, correspondiente a un pseudoaneurisma (Ps) con flujo en su interior y colapso sistólico del tubo protésico (TP) (fig. 2). Se realizó cirugía emergente, se confirmaron los hallazgos ecocardiográficos (fig. 3) y se procedió al reemplazo del tubo valvulado. Los hemocultivos resultaron positivos para *Enterococcus faecalis*, por lo que se completaron 6 semanas de tratamiento antibiótico con ampicilina y estreptomina. La evolución postoperatoria fue buena y sin complicaciones.

* Autor para correspondencia:

Correo electrónico: papericas@hotmail.com (P. Pericàs).

On-line el 18 de mayo de 2012

Full English text available from: www.revespcardiol.org/en