

honorarios para la realización de informes, conferencias y cursos de formación continuada de AstraZeneca, Bristol Myers Squibb, Merck Sharp & Dohme y Sanofi Synthelabo.

Jaume Marrugat, Joan Vila y Roberto Elosua\*

Grupo de Investigación en Genética y Epidemiología Cardiovascular, Programa de Investigación en Procesos Inflamatorios y Cardiovasculares, IMIM-Hospital del Mar, Barcelona, España

\* Autor para correspondencia:

Correo electrónico: [relosua@imim.es](mailto:relosua@imim.es) (R. Elosua).

On-line el 14 de septiembre de 2012

## BIBLIOGRAFÍA

1. Wiviott SD, Braunwald E, McCabe CH, Montalescot G, Ruzylo W, Gottlieb S, et al; TRITON-TIMI 38 Investigators. Prasugrel versus clopidogrel in patients with acute coronary syndromes. *N Engl J Med.* 2007;357:2001-15.
2. Wallentin L, Becker RC, Budaj A, Cannon CP, Emanuelsson H, Held C, et al; PLATO Investigators. Ticagrelor versus clopidogrel in patients with acute coronary syndromes. *N Engl J Med.* 2009;361:1045-57.
3. Biondi-Zoccai G, Lotrionte M, Agostoni P, Abbate A, Romagnoli E, Sangiorgi G, et al. Adjusted indirect comparison meta-analysis of prasugrel versus ticagrelor for patients with acute coronary syndromes. *Int J Cardiol.* 2011;150:325-31.
4. National Institute for Health and Clinical Excellence. Ticagrelor for the treatment of acute coronary syndromes [citado 9 Ene 2012]. Disponible en: [www.nice.org.uk/ta236](http://www.nice.org.uk/ta236).

<http://dx.doi.org/10.1016/j.recesp.2012.06.024>

## Isquemia, ¿sustrato o desencadenante?

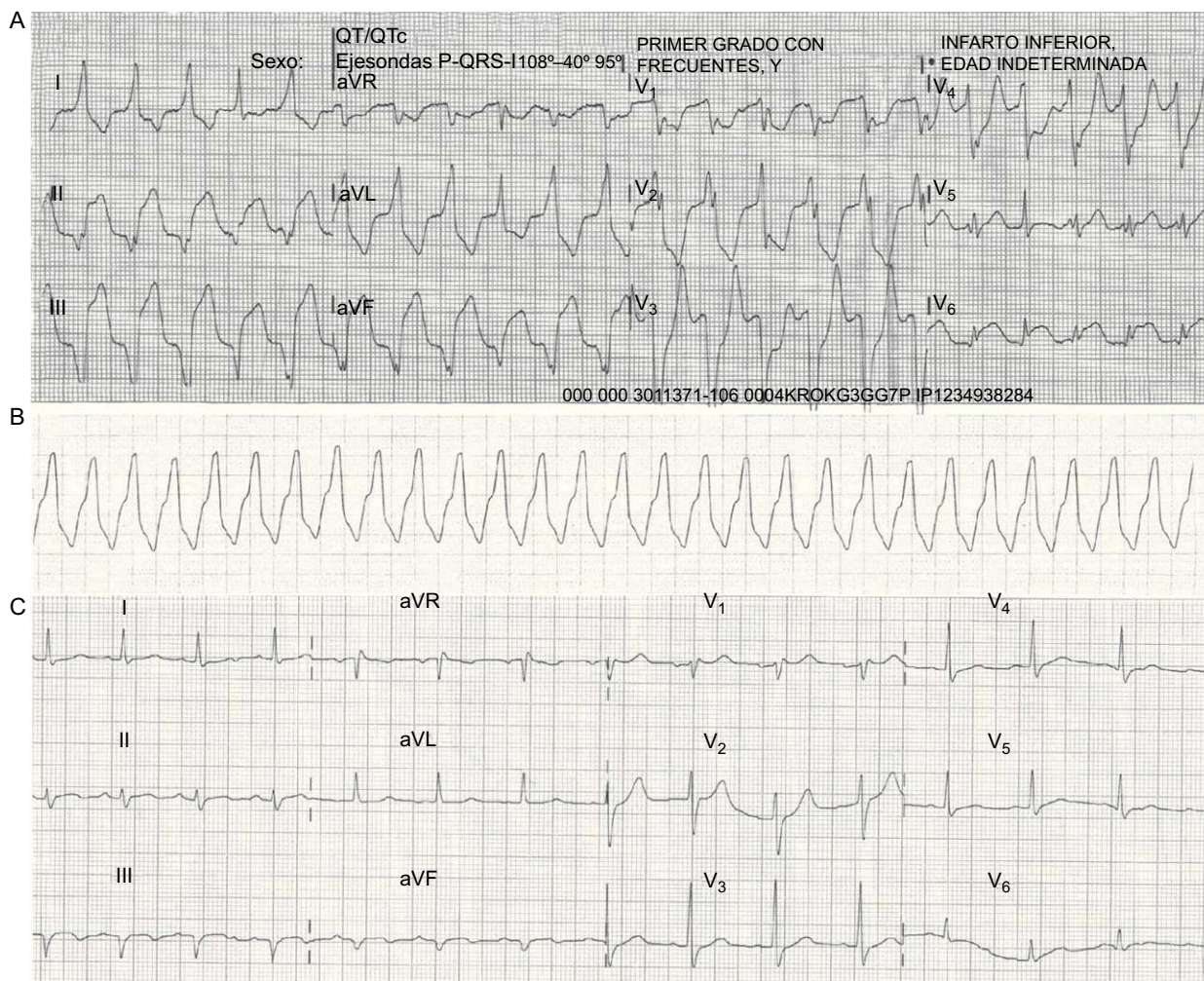
### Ischemia: Substrate or Trigger?

#### Sra. Editora:

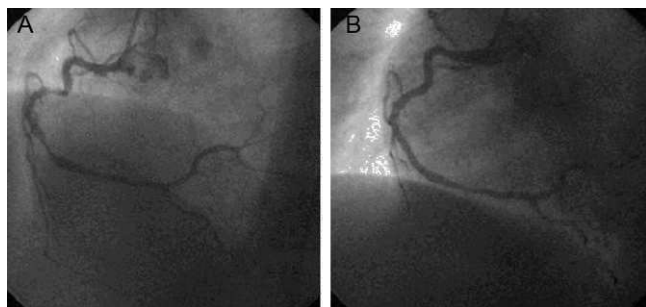
La taquicardia ventricular monomorfa sostenida (TVMS) en el contexto de un infarto agudo de miocardio (IAM) de localización

inferior es excepcional. Comunicamos, a propósito de un caso, sus implicaciones diagnósticas, pronósticas y terapéuticas.

Varón de 47 años, fumador y diabético tipo 2 sin episodios de dolor torácico previo, que había sufrido varios síncope en su domicilio, fue atendido por los servicios de emergencias, que documentaron una TVMS a 140 lpm, con morfología de bloqueo de rama izquierda del haz de His y eje superior (fig. 1A). Se revirtió a ritmo sinusal mediante cardioversión eléctrica, y



**Figura 1.** A: electrocardiograma de 12 derivaciones durante taquicardia ventricular monomorfa sostenida a 140 lpm, con morfología de bloqueo de rama izquierda, eje superior y complejos de fusión. B: registro de telemetría de una derivación de taquicardia ventricular monomorfa sostenida a 160 lpm. C: electrocardiograma de 12 derivaciones en ritmo sinusal con leve supradesnivelación residual del ST en las derivaciones de la cara inferior.



**Figura 2.** A: coronariografía derecha en la que se aprecia enfermedad difusa con importante lesión causante del infarto inferior en segmento medio. B: buen resultado final tras aspiración e implante de dos *stents* convencionales.

presentó elevación del segmento ST en cara inferior y lateral con criterios de revascularización urgente, por lo que se lo ingresó en la unidad de cuidados intensivos de su hospital de referencia, donde se le practicó fibrinólisis, que resultó eficaz. A las pocas horas sufrió una nueva TVMS sincopal a 170 lpm (se dispone solamente del registro de la telemetría, fig. 1B) que requirió cardioversión eléctrica. Se interpretó como evolución aguda desfavorable, por lo que se solicitó el traslado a nuestro centro para coronariografía urgente. En la ventriculografía se objetivó función sistólica ventricular izquierda deprimida (45%) con acinesia inferior y en la coronariografía, enfermedad difusa con importante lesión de contenido trombótico en la coronaria derecha, que se trató mediante aspiración e implante de dos *stents* convencionales (fig. 2). La evolución fue favorable: cursaba en grado Killip I, descendió el segmento ST (sin llegar a normalizarse) en las derivaciones de la cara inferior (fig. 1C) y la curva enzimática era típica, con pico máximo de troponina I de 126 ng/ml. Transcurridos 7 días desde el IAM, la función ventricular se mantenía ligeramente deprimida (fracción de eyección del ventrículo izquierdo [FEVI] con realce endocárdico en resonancia magnética cardiaca, 45-50%), sin recurrencia de los episodios de TVMS. Se realizó estudio electrofisiológico con protocolo de estimulación de Josephson, y se indujo de forma no reproducible *flutter* ventricular sincopal con tren y dos extraestímulos desde tracto de salida del ventrículo derecho. Se interpretó como inespecífico y se decidió, a la vista de que las TVMS se habían presentado en la fase aguda del IAM, administrar bloqueadores beta a la dosis máxima tolerada y dar seguimiento clínico.

Nueve meses después del alta, el paciente no ha sufrido nuevos episodios sincopales ni de TVMS y la FEVI se mantiene igual.

La presencia de TVMS en la fase aguda del IAM es poco frecuente y se ha asociado generalmente a necrosis muy extensas, de localización anterior y que han cursado con insuficiencia cardiaca franca<sup>1</sup>. En el trabajo de Mont et al<sup>2</sup>, solamente el 1,9% de los pacientes con IAM presentaron TVMS en las primeras 48 h y el porcentaje es menor aún (1,1%) si nos ceñimos a la localización inferior. Curiosamente, los factores que se determinaron como predisponentes de TVMS en dicho estudio (necrosis extensa, peor clase Killip y bloqueo bifascicular) no están presentes en nuestro caso. Con un perfil clínico tan atípico, no parece razonable esperar resultados similares a los descritos en cuanto a mortalidad (43%) y recurrencia de TVMS (17%), que probablemente se encuentren en estrecha relación con la disfunción ventricular, ni se puede encuadrar en los supuestos considerados en las guías de práctica clínica<sup>3</sup>. No obstante, esta presentación tan atípica no debe

modificar la estrategia terapéutica habitual en cuanto a reperfusión urgente y tratamiento médico convencional del IAM, y no implica indicación de desfibrilador automático implantable porque los eventos arrítmicos ocurren en la fase aguda y la FEVI no está muy deprimida.

El interés de este caso radica, en primer lugar, en sus peculiaridades clínicas y, en segundo lugar, en la orientación diagnóstica para su manejo posterior, ya que está condicionado por el mecanismo fisiopatológico al que se atribuyan los episodios de TVMS.

Si consideramos que existe un sustrato anatómico previo, idiopático o causado por un infarto silente (posible en un paciente diabético), sobre el que la isquemia haya actuado como desencadenante, corregirla no eliminaría el riesgo de recurrencia de la TVMS. La ausencia de inducibilidad no descarta la presencia de sustrato, pero como sería evolutivo al sumarse un infarto transmural, no parece razonable plantear la ablación (de sustrato) al menos en la fase subaguda del IAM<sup>4</sup>.

En cambio, si consideramos los episodios de taquicardia ventricular secundarios a una causa corregible, la isquemia, que habría creado un sustrato funcional distinto de la inestabilidad eléctrica que origina con mucha mayor frecuencia taquicardias ventriculares polimórficas o fibrilación ventricular (la isquemia no suele ser un determinante clave en el desarrollo de TVMS)<sup>5</sup>, el tratamiento principal sería la revascularización.

#### Agradecimientos

Al Dr. Rafael Peinado Peinado por sus aportaciones a la discusión.

Irene Valverde<sup>a,\*</sup>, Rocío Cózar<sup>a</sup>, Ernesto Díaz-Infante<sup>b</sup>, Víctor Aragón<sup>a</sup>, Eduardo Vázquez<sup>a</sup> y Carmen Adamuz<sup>a</sup>

<sup>a</sup>Sección de Electrofisiología y Arritmias, Unidad de Gestión Clínica de Cardiología, Complejo Hospitalario de Jaén, Jaén, España

<sup>b</sup>Sección de Electrofisiología y Arritmias, Unidad de Gestión Clínica de Cardiología, Hospital Virgen Macarena, Sevilla, España

\* Autor para correspondencia:

Correo electrónico: irene.valverde.andre@gmail.com (I. Valverde).

On-line el 15 de septiembre de 2012

#### BIBLIOGRAFÍA

- Hatzinikolaou-Kotsakou E, Tziakas D, Hotidis A, Stakos D, Floros D, Mavridis A, et al. Could sustained monomorphic ventricular tachycardia in the early phase of a prime acute myocardial infarction affect patient outcome? *J Electrocardiol.* 2007;40:72-7.
- Mont L, Cinca J, Blanch P, Blanco J, Figueras J, Brotons C, et al. Predisposing factors and prognostic value of sustained monomorphic ventricular tachycardia in the early phase of acute myocardial infarction. *J Am Coll Cardiol.* 1996;28:1670-6.
- Epstein AE, DiMarco JP, Ellenbogen KA, Estes 3rd NA, Freedman RA, Gettes LS, et al. ACC/AHA/HRS 2008 guidelines for device-based therapy of cardiac rhythm abnormalities. *Circulation.* 2008;117:e350-408.
- Zipes DP, Camm AJ, Borggrefe M, Buxton AE, Chaitman B, Fromer M, et al. ACC/AHA/ESC 2006 guidelines for management of patients with ventricular arrhythmias and the prevention of sudden cardiac death. *Circulation.* 2006;114:e385-484.
- Di Diego JM, Antzelevitch C. Ischemic ventricular arrhythmias: experimental models and their clinical relevance. *Heart Rhythm.* 2011;8:1963-8.

<http://dx.doi.org/10.1016/j.recesp.2012.06.023>