

Strain radial y circunferencial como marcadores de fibrosis en un modelo experimental de infarto de miocardio

Radial and Circumferential Strain as Markers of Fibrosis in an Experimental Model of Myocardial Infarction

Sra. Editora:

El remodelado y la fibrosis del ventrículo izquierdo que tienen lugar tras un infarto de miocardio (IM) son importantes mediadores de la posterior aparición de insuficiencia cardíaca y muerte cardiovascular¹.

Tras un IM, además de la fibrosis de reparación, se produce un remodelado de la matriz extracelular y un aumento de la síntesis de colágeno que afecta al miocardio distante del necrosado². Se desconoce qué relación hay entre el *strain* miocárdico, valorado mediante *speckle-tracking*, y la fibrosis que tiene lugar tras el IM. Este estudio analiza la utilidad del *strain* radial (Sr) y el *strain* circunferencial (Sc) para valorar el grado de fibrosis de reparación y a distancia que el ventrículo izquierdo sufre en un modelo de IM en ratas.

Se sometió a intervención simulada (*sham*) a 6 ratas Wistar frente a otras 6 sometidas a ligadura de la arteria descendente anterior. Tras 6 semanas, las ratas fueron sacrificadas.

A todas las ratas se les realizó un ecocardiograma, antes de la intervención y al mes, para obtener imágenes del eje largo y el eje corto a nivel de los músculos papilares. La fracción de eyección del ventrículo izquierdo se calculó tanto por el método de Teicholz como por el de Simpson. Para el análisis con *speckle-tracking* de las imágenes de eje corto, se usó el software EchoPACTM v110.1.2 (GE Healthcare; Waukesha, Wisconsin, Estados Unidos).

A partir de la sección a nivel de los músculos papilares de cada corazón, se hicieron cortes de 6 μm que se tiñeron con tricrómico de Masson, y se midió el tamaño del infarto cada 60 μm . Con estos valores se calculó el tamaño de IM en cada corazón, expresado como porcentaje de área infartada respecto al total del área miocárdica.

Se determinó la concentración de colágeno III a partir de los cortes realizados a nivel basal, mediante *Western blot*.

En todos los casos de IM, la zona infartada mostraba signos histológicos compatibles con fibrosis (*figura*). Paralelamente, el estudio mediante *Western blot* de zonas distantes del tejido infartado mostró una expresión de colágeno III en las ratas con IM significativamente mayor que en las ratas *sham* (*tabla y figura*).

Basalmente, ambos grupos presentaban valores similares de Sr y Sc a nivel de los músculos papilares (*tabla*). Sin embargo, a las 4 semanas de la intervención, las ratas sometidas a ligadura de la arteria descendente anterior presentaban valores generales de Sr y Sc significativamente menores que las ratas *sham* (*tabla*).

Los valores de Sc a las 4 semanas de la intervención se correlacionaron significativamente con el diámetro telediastólico ($\rho = 0,59$; $p = 0,04$) y el diámetro telesistólico ($\rho = 0,788$; $p = 0,002$). En cuanto al Sr, se obtuvieron coeficientes de correlación negativos tanto con el diámetro telediastólico ($\rho = -0,56$; $p = 0,055$) como con el diámetro telesistólico ($\rho = -0,55$; $p = 0,059$), con una tendencia a la significación estadística que probablemente se confirmará con un mayor tamaño muestral.

Se observó una correlación significativa entre el tamaño de IM y las concentraciones de colágeno III ($\rho = 0,709$; $p = 0,01$). También se obtuvo una correlación significativa entre el tamaño del IM, la fracción de eyección estimada por Simpson, el Sr y el Sc ($\rho = -0,783$, $\rho = -0,709$ y $\rho = 0,729$ respectivamente; $p < 0,01$ en todas).

Las concentraciones de colágeno III se correlacionaron negativamente con la fracción de eyección, el Sr y el Sc ($\rho = -0,737$, $\rho = -0,608$ y $\rho = 0,823$ respectivamente; $p < 0,05$ en todas) (*fig.*).

Tras un IM, junto con la fibrosis de reparación, se produce un aumento del recambio de la matriz extracelular y de la síntesis de colágeno que afecta a los segmentos no necróticos y origina el remodelado². Aunque diversos estudios han mostrado la utilidad del *strain* como predictor de remodelado adverso tras el IM³, no se conoce bien la relación entre la reducción de los valores de *strain* y los fenómenos de fibrosis que ocurren tras el IM.

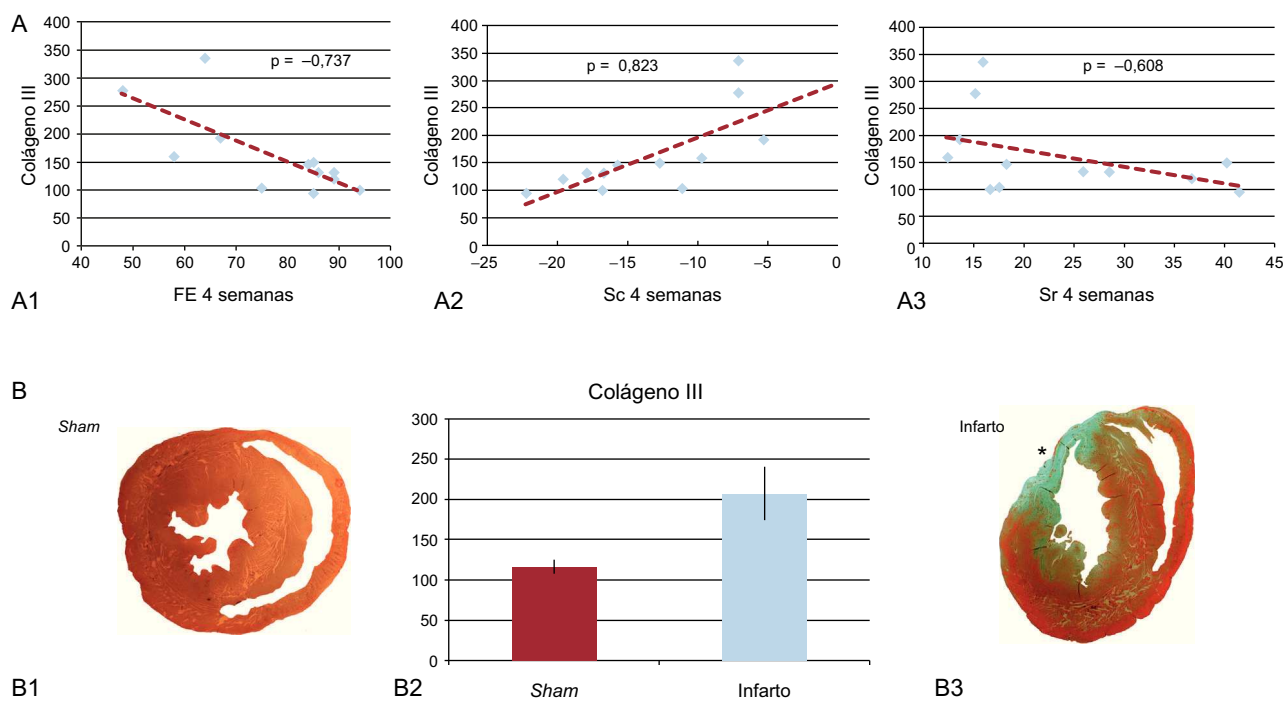


Figura. A: correlación entre colágeno III y fracción de eyección (A1), *strain* circunferencial (A2) y *strain* radial (A3). B1 y B3: corte histológico a nivel de los músculos papilares obtenido de rata *sham* (B1) y de rata con infarto de miocardio (B3). B2: concentración de colágeno III en zona distante de la infartada (*sham* frente a infarto de miocardio). FE: fracción de eyección; Sc: *strain* circunferencial; Sr: *strain* radial. *Cicatriz transmural a nivel del segmento anterior.

Tabla

Resultados del estudio mediante *Western blot* de zonas distantes del tejido infartado en las ratas con infarto frente a las ratas *sham*

	Sham	Infarto	p
<i>Basal</i>			
DTD (mm)	5,58 ± 0,28	6,01 ± 0,23	0,267
DTS (mm)	2,57 ± 0,34	2,6 ± 0,35	0,749
FE (%)	86,33 ± 4,7	92,16 ± 1,3	0,589
Sr (%)	23,01 ± 2,5	34,51 ± 6,5	0,262
Sc (%)	-18,3 ± 0,77	-20,01 ± 1,09	0,126
<i>Final</i>			
DTD (mm)	5,86 ± 0,22	6,8 ± 0,34	0,055
DTS (mm)	3,00 ± 0,23	4,15 ± 0,67	0,262
FE Simpson (%)	81,66 ± 6,15	53,66 ± 24,21	0,02
FE Teicholz (%)	85,66 ± 2,55	68,33 ± 6,3	0,041
Sr (%)	29,75 ± 4,5	17,32 ± 2,3	0,037
Sc (%)	-16,72 ± 1,7	-10,26 ± 1,96	0,025
Área del infarto (%)	0	21,79 ± 1,3	0,002
Colágeno III	116,46 ± 8,68	207,19 ± 33,45	0,016

DTD: diámetro telediastólico; DTS: diámetro telesistólico; FE: fracción de eyección; Sc: *strain* circunferencial; Sr: *strain* radial.

Coincidiendo con trabajos previos^{4,5}, este estudio muestra una reducción significativa de los valores de Sr y Sc en las ratas con IM y correlación entre el tamaño de la cicatriz y la reducción del *strain*. Además, se ha documentado una mayor expresión de colágeno tipo III en zonas distantes de la región infartada que se correlaciona con los valores de Sr y Sc a nivel de los músculos papilares. Esta correlación indicaría que el Sr y el Sc regionales no sólo reflejan la afección de la función miocárdica por la cicatriz de infarto, sino también el aumento de la síntesis de colágeno que tiene lugar en el proceso de remodelado de la matriz extracelular tras el IM⁶. La correlación observada entre el Sc y el colágeno III fue discretamente mejor que la existente entre el Sr y el colágeno III. Esto posiblemente se deba a que el Sr es una función derivada del acortamiento longitudinal y circunferencial, mientras que el Sc es el resultado de la medición directa del acortamiento circunferencial en una región concreta del miocardio.

La limitación fundamental de este estudio es que las mediciones del *strain* y el área del infarto se tomaron en un único plano (eje corto a nivel de músculos papilares) debido a la dificultad para obtener planos en distintas proyecciones en las ratas.

En conclusión, este estudio documenta una correlación entre el tamaño de la cicatriz de infarto y la fibrosis a distancia con el Sr y el Sc. El *strain* podría ser marcador de fibrosis miocárdica tras el IM.

FINANCIACIÓN

Este estudio se financió en parte por una subvención de la Sociedad Española de Cardiología.

Juan Acosta-Martínez^{a,*}, José E. López-Haldón^a, Encarnación Gutiérrez-Carretero^a, Ignacio Díaz-Carrasco^b, Tarik Smani Hajam^b y Antonio Ordóñez Fernández^b

^aServicio de Cardiología, Hospital Universitario Virgen del Rocío, Sevilla, España

^bInstituto de Biomedicina de Sevilla (IBIS), Sevilla, España

* Autor para correspondencia:

Correo electrónico: juan.acostamartinez@yahoo.es (J. Acosta-Martínez).

On-line el 18 de abril de 2013

BIBLIOGRAFÍA

- Cheong BY, Muthupillai R, Wilson JM, Sung A, Huber S, Amin S, et al. Prognostic significance of delayed-enhancement magnetic resonance imaging: survival of 857 patients with and without left ventricular dysfunction. *Circulation*. 2009; 120:2069-76.
- Cohn JN, Ferrari R, Sharpe N. Cardiac remodeling concepts and clinical implications: a consensus paper from an international forum on cardiac remodeling. Behalf of an International Forum on Cardiac Remodeling. *J Am Coll Cardiol*. 2000;35:569-82.
- Park YH, Kang SJ, Song JK, Lee EY, Song JM, Kang DH, et al. Prognostic value of longitudinal strain after primary reperfusion therapy in patients with anterior-wall acute myocardial infarction. *J Am Soc Echocardiogr*. 2008;21:262-8.
- Liao S, Ruan Q, Lin M, Yan L. Value of segmental myocardial strain by 2-dimensional strain echocardiography for assessment of scar area induced in a rat model of myocardial infarction. *Cardiovasc Ultrasound*. 2012;10:17.
- Popovic ZB, Benezam C, Bian J, Mal N, Drinko J, Lee K, et al. Speckle-tracking echocardiography correctly identifies segmental left ventricular dysfunction induced by scarring in a rat model of myocardial infarction. *Am J Physiol Heart Circ Physiol*. 2007;292:H2809-16.
- Weber KT, Sun Y, Tyagi SC, Cleutjens JP. Collagen network of the myocardium: function, structural remodeling and regulatory mechanisms. *J Mol Cell Cardiol*. 1994;26:279-92.

<http://dx.doi.org/10.1016/j.recesp.2013.01.010>