

BIBLIOGRAFÍA

- Ista E, Van Dijk M, Gamel C, Tibboel D, de Hoog M. Withdrawal symptoms in children after long-term administration of sedatives and/or analgesics: a literature review. «Assessment remains troublesome». *Intens Care Med.* 2007;33:1396-406.
- Tobias JD. Tolerance, withdrawal, and physical dependency after long-term sedation and analgesia of children in the pediatric intensive care unit. *Crit Care Med.* 2000;28:2122-32.
- Schure AY, Kussman BD. Pediatric heart transplantation: demographics, outcomes, and anesthetic implications. *Paediatr Anaesth.* 2011;21:594-603.
- Oschman A, McCabe T, Kuhn RJ. Dexmedetomidine for opioid and benzodiazepine withdrawal in pediatric patients. *Am J Health Syst Pharm.* 2011;68:1233-8.
- Tobias JD, Gupta P, Naguib A, Yates AR. Dexmedetomidine: applications for the pediatric patient with congenital heart disease. *Pediatr Cardiol.* 2011;32:1075-87.
- Finkel JC, Johnson YJ, Quezado ZMN. The use of dexmedetomidine to facilitate acute discontinuation of opioids after cardiac transplantation in children. *Crit Care Med.* 2005;33:2110-2.

<http://dx.doi.org/10.1016/j.recesp.2013.01.015>

Tormenta arrítmica secundaria a infarto agudo de miocardio e insuficiencia cardiaca tratada mediante bloqueo de ganglio estrellado izquierdo

Electrical Storm Secondary to Acute Myocardial Infarction and Heart Failure Treated With Left Stellate Ganglion Block

Sra. Editora:

Presentamos el caso de un varón de 52 años, exfumador, sin otros factores de riesgo cardiovascular, que consulta por clínica de insuficiencia cardiaca de 2 semanas de evolución. La radiografía de tórax presentaba cardiomegalia y edema alveolar bilateral. El electrocardiograma mostraba taquicardia sinusal con bloqueo completo de rama izquierda. La analítica inicial apuntaba a infarto de miocardio evolucionado.

Recibió tratamiento inotrópico, diuréticos intravenosos y ventilación mecánica no invasiva. El ecocardiograma mostraba dilatación de cavidades izquierdas y disfunción ventricular grave con acinesia anterior. El cateterismo cardiaco reveló enfermedad coronaria grave de tres vasos, no revascularizable.

Permaneció en la unidad coronaria, con evolución lenta pero favorable. Al décimo día de ingreso, sufrió taquicardia ventricular polimorfa que precisó desfibrilación. No se encontraron desencadenantes isquémicos, electrolíticos o metabólicos ni prolongación del intervalo QT que justificasen la arritmia (figura). Se inició amiodarona intravenosa, y en 12 h se produjeron trece episodios de taquicardia ventricular que precisaron desfibrilación y se trataron colocando balón de contrapulsación intraaórtico, intubación oro-traqueal y conexión a ventilación mecánica. Se administraron bloqueadores beta intravenosos y perfusión de lidocaína intravenosa. En las siguientes 12 h hubo múltiples episodios de taquicardia ventricular no sostenida y 10 episodios persistentes que precisaron desfibrilación. Se desestimó la ablación por la extrema inestabilidad del cuadro.

Se aplicó anestesia local al ganglio estrellado izquierdo como medida adicional de bloqueo simpático. Se practicó mediante punción percutánea por vía anterior a nivel de C6. Se inyectaron inicialmente 10 ml de bupivacaína al 0,25%, pero no se pudo valorar la efectividad del bloqueo mediante la presencia de síndrome de Horner, pues el paciente estaba sedoanalgesiado. Respuesta inmediata, con desaparición de eventos arrítmicos en las 6 h siguientes. Más tarde reaparecieron los episodios persistentes, que se consideró relacionados con la pérdida del efecto del bloqueo simpático por difusión del anestésico local. Por ello se realizó nueva punción ecodirigida e inserción de catéter a través de aguja epidural pediátrica para infusión continua de ropivacaína al 0,2%, a 8 ml/h. En las siguientes 24 h sufrió cuatro taquicardias ventriculares sostenidas, lo que supuso una reducción de 82% de los eventos. Se añadieron bloqueadores beta intravenosos, se mantuvieron los antiarrítmicos y se aumentó la

perfusión de ropivacaína a 10 ml/h, con cese completo de arritmias sostenidas.

A los 4 días se retiró la perfusión de ropivacaína, sin que reaparecieran las taquicardias ventriculares. Se acompañó de estabilidad hemodinámica que permitió la retirada del balón de contrapulsación intraaórtico y la extubación. Se iniciaron amiodarona y bloqueadores beta orales. El ingreso se prolongó por una neumonía nosocomial asociada al respirador e isquemia en la extremidad inferior derecha donde se alojó el balón de contrapulsación. A los 40 días se realizó implante de dispositivo automático implantable para terapia de resincronización, y se dio alta domiciliaria a los 60 días de ingreso. Se desestimó la ablación durante el ingreso por el mal estado general, junto con el riesgo del procedimiento y su eficacia variable y dependiente de la experiencia del centro. A los 8 meses de seguimiento, el paciente no ha sufrido ningún evento arrítmico.

Se define el concepto de tormenta eléctrica como más de tres episodios de taquicardia ventricular o fibrilación ventricular en 24 h. El tratamiento implica terapias agresivas como balón de contrapulsación, sedación y conexión a ventilación mecánica y, en ocasiones, ablación del sustrato arrítmico.

La hiperactividad simpática favorece tanto la aparición como el mantenimiento de las arritmias ventriculares¹. El bloqueo simpático en el manejo de las arritmias ventriculares se propuso en la década de los setenta para el tratamiento del síndrome del QT largo congénito refractario a bloqueadores beta². En 1983, Lombardi et al³ demostraron que el aumento de tono simpático en contexto de isquemia coronaria reduce el umbral de fibrilación ventricular, por lo que el bloqueo simpático en este contexto reduciría los eventos ventriculares adversos.

Nademanee et al⁴ publicaron la adición al tratamiento de sedación y antiarrítmicos del bloqueo ganglionar izquierdo en pacientes con infarto agudo de miocardio sin shock cardiogénico ni edema agudo de pulmón. Observaron, en 49 pacientes con infarto agudo de miocardio, que el bloqueo simpático incluyendo la actuación sobre el ganglio estrellado izquierdo asociaba menor mortalidad mantenida al año de seguimiento. Mahajan et al⁵ publicaron el uso del bloqueo ganglionar izquierdo en insuficiencia cardiaca isquémica aguda en un caso aislado. Bourke et al publicaron posteriormente un grupo de 14 pacientes identificados retrospectivamente y muy seleccionados, en los que se realizó bloqueo simpático en situación de arritmia ventricular muy frecuente o incesante. Realizaron el bloqueo simpático mediante anestesia epidural a nivel torácico o la lesión de la cadena simpática por videotoracoscopia. Observaron una reducción importante del número de episodios arrítmicos⁶.

Nuestro paciente es un ejemplo de que el bloqueo simpático usando conjuntamente betabloqueantes y anestesia local del ganglio estrellado mediante perfusión de anestésico local con catéter es una alternativa terapéutica en la tormenta arrítmica, a estudiar en cohortes con mayor número de pacientes.

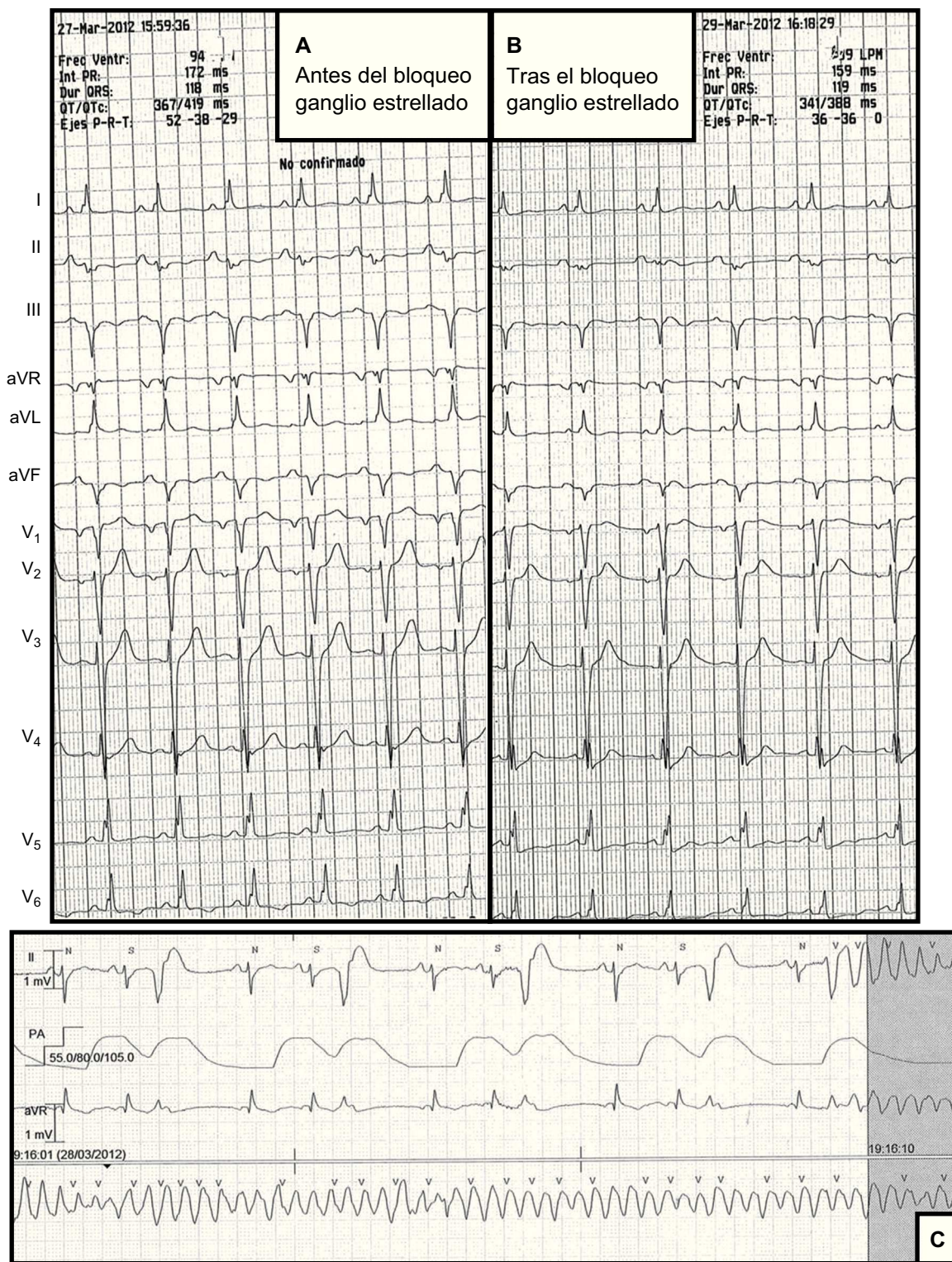


Figura. Electrocardiograma antes (A) y después (B) del bloqueo del ganglio simpático en el que se comprueba la reducción no significativa del QTc. C: ejemplo de inicio de taquicardia ventricular sostenida.

Emilio García-Morán^a, María G. Sandín-Fuentes^{a,*},
J. Carlos Álvarez López^b, Iria Duro-Aguado^a,
Noelia Uruña-Martínez^a y Carolina Hernández-Luis^a

^b Servicio de Anestesiología y Reanimación,
Hospital Clínico Universitario, Valladolid, España

^a Servicio de Cardiología, Hospital Clínico Universitario,
Valladolid, España

* Autor para correspondencia:
Correo electrónico: marygracesandy@gmail.com (M.G. Sandín-Fuentes).
On-line el 23 de abril de 2013

BIBLIOGRAFÍA

1. Bayes de Luna A, Elosua R. Muerte súbita. *Rev Esp Cardiol.* 2012;65:1039–52.
2. Schwartz PJ, Periti M, Malliani A. The long Q-T syndrome. *Am Heart J.* 1975; 89:378–90.
3. Lombardi F, Verrier RL, Lown B. Relationship between sympathetic neural activity, coronary dynamics, and vulnerability to ventricular fibrillation during myocardial ischemia and reperfusion. *Am Heart J.* 1983;105:958–65.
4. Nademanee K, Taylor R, Bailey WE, Rieders DE, Kosar EM. Treating electrical storm: sympathetic blockade versus advanced cardiac life support-guided therapy. *Circulation.* 2000;102:742–7.
5. Mahajan A, Moore J, Cesario DA, Shivkumar K. Use of thoracic epidural anesthesia for management of electrical storm: a case report. *Heart Rhythm.* 2005;2: 1359–62.
6. Bourke T, Vaseghi M, Michowitz Y, Sankhla V, Shah M, Swapna N, et al. Neuraxial modulation for refractory ventricular arrhythmias: value of thoracic epidural anesthesia and surgical left cardiac sympathetic denervation. *Circulation.* 2010;121:2255–62.

<http://dx.doi.org/10.1016/j.recesp.2013.01.016>