

Artículo original

Switch arterial paliativo como primer tiempo hacia Fontan en pacientes con fisiología univentricular y estenosis subaórtica

Juan Miguel Gil-Jaurena^{a,*}, Juan-Ignacio Zabala^b, Dimpna C. Albert^c, Rafael Castillo^a, Mayte González^a y Luis Miró^d

^a Cirugía Cardíaca, Hospital Carlos Haya, Málaga, España

^b Cardiología Pediátrica, Hospital Carlos Haya, Málaga, España

^c Cardiología Pediátrica, Hospital Vall d'Hebron, Barcelona, España

^d Cirugía Cardíaca, Hospital Vall d'Hebron, Barcelona, España

Historia del artículo:

Recibido el 26 de noviembre de 2012

Aceptado el 22 de enero de 2013

On-line el 15 de mayo de 2013

Palabras clave:

Univentricular

Transposición

Switch

Paliativo

Glenn

Fontan

Keywords:

Single-ventricle

Transposition

Switch

Palliative

Glenn

Fontan

RESUMEN

Introducción y objetivos: Para la paliación inicial de pacientes con fisiología univentricular, discordancia ventriculoarterial y estenosis subaórtica, se utilizan diversas técnicas. La cirugía tipo Fontan depende de una correcta paliación inicial que evite la aparición de estenosis subaórtica (además de hipertrofia ventricular y disfunción diastólica).

Métodos: Presentamos a 7 pacientes con fisiología univentricular, transposición y estenosis subaórtica, con bajo gasto sistémico e hiperaflujo pulmonar, de 21-383 (mediana, 75) días de edad y 3,4-9,6 (mediana, 4,2) kg de peso. Todos fueron tratados mediante switch arterial paliativo, «cambiando» su estenosis subaórtica por una estenosis subpulmonar. En 6 casos se asoció cirugía de arco aórtico; en 4, septectomía auricular y en 1, resección de membrana subaórtica.

Resultados: Un paciente falleció en el postoperatorio; otro sufrió recoartación, tratada mediante angioplastia; 3 pacientes han alcanzado el estadio de Glenn y 2, el de Fontan. La función ventricular es correcta en todos ellos.

Conclusiones: La fisiología de ventrículo único con transposición y estenosis subaórtica se puede tratar inicialmente mediante un switch paliativo. Esta compleja técnica inicial presenta buenos resultados y permite la progresión futura hacia Glenn y Fontan.

© 2013 Sociedad Española de Cardiología. Publicado por Elsevier España, S.L. Todos los derechos reservados.

Palliative Arterial Switch as First-line Treatment Before the Fontan Procedure in Patients With Single-ventricle Physiology and Subaortic Stenosis

ABSTRACT

Introduction and objectives: There are several techniques for the palliative treatment of patients with single-ventricle physiology, ventriculoarterial discordance and subaortic stenosis. The Fontan procedure relies on optimal initial palliation to avoid the development of subaortic stenosis (as well as ventricular hypertrophy and diastolic dysfunction).

Methods: We present seven patients with single-ventricle physiology, transposition of the great arteries and subaortic stenosis, with low systemic output and high pulmonary flow, aged 21 to 383 days (median, 75) and weighing between 3.4 and 9.6 kg (median, 4.2). All were treated with a palliative arterial switch, thus «switching» their subaortic stenosis to subpulmonary stenosis. Six patients also underwent aortic arch surgery, 4 an atrial septectomy, and 1 a subaortic membrane resection.

Results: One patient died after surgery, another developed recoarctation, which was treated with an angioplasty, 3 patients reached the Glenn stage and 2 the Fontan stage. All had good ventricular function.

Conclusions: A palliative switch is an effective initial treatment for single-ventricle physiology with transposition of the great arteries and subaortic stenosis. This complex initial technique produces good results and allows the patient to progress to the Glenn or Fontan stage.

Full English text available from: www.revespcardiol.org/en

© 2013 Sociedad Española de Cardiología. Published by Elsevier España, S.L. All rights reserved.

* Autor para correspondencia: Cirugía Cardíaca Infantil, Hospital Infantil Gregorio Marañón, O'Donnell 50, 28009 Madrid, España.

Correo electrónico: giljaurena@gmail.com (J.M. Gil-Jaurena).

Abreviaturas

CIV: comunicación interventricular

INTRODUCCIÓN

Para la paliación inicial de pacientes con fisiología univentricular, discordancia ventriculoarterial y estenosis subaórtica, se utilizan diversas técnicas. La cirugía tipo Fontan depende de una correcta paliación inicial que evite la aparición de estenosis subaórtica (además de hipertrofia ventricular y disfunción diastólica). Se presenta una serie de 7 pacientes con fisiología univentricular, transposición de grandes arterias y estenosis subaórtica, con bajo gasto sistémico e hiperaflujo pulmonar, todos tratados mediante *switch* arterial paliativo, «cambiando» su estenosis subaórtica por una estenosis subpulmonar. Se discuten las alternativas a esta paliación inicial y su influencia en el camino hacia el Fontan.

MÉTODOS

La edad de los pacientes oscilaba entre 21 y 383 (mediana, 75) días y el peso estaba entre 3,4 y 9,6 (mediana, 4,2) kg. El paciente de más edad había sido intervenido previamente en otro centro de coartación aórtica a los 7 días de vida. El diagnóstico inicial fue de atresia tricuspídea/ventrículo izquierdo de doble entrada y transposición de grandes arterias (atresia tricuspídea/ventrículo izquierdo de doble entrada) en 5 casos y doble salida de ventrículo derecho con comunicación interventricular no relacionada (CIV no-R) en 2; 5 presentaban coartación aórtica y 1, además, rodete subaórtico; 2 pacientes mostraban disfunción ventricular moderada-grave (insuficiencia cardíaca congestiva) y otro, coagulopatía severa por disfunción hepática. El *score* de riesgo Aristóteles (*comprehensive Aristotle score*) osciló entre 13 y 24 (mediana, 14,5). Todos presentaban estenosis subaórtica, causada por una CIV restrictiva (foramen bulboventricular) en los primeros 5 pacientes (tabla).

Procedimiento quirúrgico

Por esternotomía media y con circulación extracorpórea, se procedió en primer lugar a la corrección de la coartación aórtica mediante ampliación del arco con parche de pericardio autólogo. A continuación, se realizó el *switch* arterial de manera estándar, reconstruyendo la neopulmonar con parche de pericardio autólogo

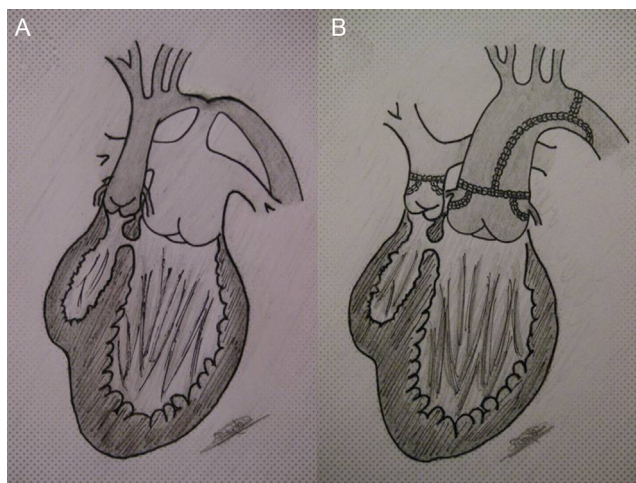


Figura. A: ventrículo izquierdo conectado con arteria pulmonar (hiperaflujo) y ventrículo derecho (rudimentario) conectado con aorta (fisiología univentricular con transposición de grandes arterias); comunicación interventricular restrictiva (estenosis subaórtica) y coartación aórtica. B: reparación del arco más *switch* paliativo, conectando ventrículo izquierdo con neoarteria y creando una estenosis subpulmonar (flujo pulmonar regulado por la comunicación interventricular restrictiva).

(fig.). Todos presentaron un patrón coronario tipo A. La maniobra de Lecompte se realizó en los primeros 5 (disposición espacial anteroposterior de los grandes vasos), pero no así en los últimos 2 (disposición espacial «lado a lado», como en el Taussig-Bing). Cuatro de los pacientes precisaron ampliación de la comunicación interauricular (septectomía). En otro se resecó un rodete subaórtico. La ecografía intraoperatoria mostraba una buena corrección en todos, con disfunción ligera en los 2 casos con insuficiencia cardíaca preoperatoria. Un caso precisó cerclaje pulmonar durante el mismo procedimiento. Ninguno requirió fistula adicional. Dos pacientes fueron intervenidos por LM en el Hospital Vall d'Hebron (Barcelona) y 5, por JMGJ (el primero de ellos en el mismo centro y los 4 restantes en el Hospital Carlos Haya de Málaga).

RESULTADOS

Complicaciones

Un paciente falleció en el postoperatorio por coagulopatía incoercible (presente antes de la intervención). Otro caso sufrió recoartación (precisó dilatación percutánea previa al Glenn).

Tabla

Seguimiento de los pacientes objeto de este estudio

Fecha cirugía	Diagnóstico	Edad (días)	Peso (kg)	Cirugía	Complicaciones	Aristóteles*	Seguimiento (edad)
11/04/2000	AT/VIDE, TGA	383	9,6	<i>Switch</i> , arco (CoAo corregida el primer mes)		13	Fontan (12 años)
17/01/2006	AT/VIDE, TGA, CoAo	21	3,8	<i>Switch</i> , arco		13	Fontan (6 años)
14/9/2007	AT/VIDE, TGA, CoAo, ICC	61	3,6	<i>Switch</i> , arco septectomía	Re-CoAo	24	Glenn (5 años)
17/12/2009	AT/VIDE, TGA, CoAo	27	4,2	<i>Switch</i> , arco cerclaje		13	Glenn (2 años)
04/10/2010	AT/VIDE, TGA, CoAo, coagulopatía	112	5,9	<i>Switch</i> , arco septectomía	Muerte (coagulopatía)	15	
29/11/2011	DSVD, CIV no-R, rodete	165	5,8	<i>Switch</i> , septectomía, rodete		14,5	Glenn (1 año)
18/09/2012	DSVD, CIV no-R, CoAo, ICC	75	3,4	<i>Switch</i> , arco septectomía		20	Espera Glenn (3 meses)

AT/VIDE: atresia tricuspídea/ventrículo izquierdo de doble entrada; CIV no-R: comunicación interventricular no relacionada (con válvulas aórtica o pulmonar); CoAo: coartación aórtica; DSVD: doble salida de ventrículo derecho; ICC: insuficiencia cardíaca congestiva; TGA: transposición de grandes vasos.

* Aristóteles: escala de riesgo quirúrgico.

Seguimiento

Todos presentan una función ventricular correcta, sin estenosis subaórtica ni gradiente residual en el arco tras un seguimiento medio de 57 (3-148) meses en sus respectivos centros. Los 2 más antiguos (12 y 6 años actualmente) han completado el Fontan; 3 más (1, 2 y 5 años) han llegado a Glenn. Los estudios hemodinámicos previos a Glenn y Fontan en los 5 casos fueron correctos en cuanto a presiones pulmonares y telediastólicas.

DISCUSIÓN

La paliación inicial de pacientes con fisiología univentricular, transposición de grandes arterias y estenosis subaórtica es controvertida, máxime si el diámetro de la CIV es menor que el de la válvula aórtica. Corregir la coartación añadiendo un cerclaje pulmonar puede empeorar la estenosis subaórtica y comprometer el futuro del Fontan (caso similar al primero de nuestra serie, operado previamente de una coartación). Ampliar la CIV restrictiva es complicado y arriesgado (bloques completos). Intervenciones tipo Norwood o Damus-Kaye-Stansel suponen una paliación eficaz, pero con una morbimortalidad operatoria notable en nuestro medio.

Freedom et al¹ fueron los primeros en publicar el *switch* paliativo en 1980. Karl et al² en 1991 y Lacour-Gayet et al³ en 1992 presentaron sus resultados en neonatos, como alternativa al Norwood y otras técnicas. Argumentaban las ventajas del flujo pulmonar autólogo, valvulado y no dependiente de fístula. Con buenos resultados, se preguntaban la viabilidad del *switch* paliativo en su camino hacia el Fontan. El primer caso en España lo publicó el grupo de Valencia⁴ en 1996. Otros autores^{5,6} señalan las ventajas teóricas del *switch* respecto al Norwood:

- Flujo laminar por la correcta conexión ventriculoarterial izquierda.
- Menor distorsión de válvulas semilunares (neoaorta).
- Desaparición de la estenosis subaórtica.
- Evita una fístula sistémico-pulmonar (y sus complicaciones).
- Protección autóloga del lecho vascular pulmonar (regulado por la estenosis subpulmonar, en lugar de por una fístula).
- Menor tasa de estenosis en la arteria pulmonar izquierda.
- Menor mortalidad, tanto hospitalaria como entre estadios.

Igualmente⁵, predicen dos posibles complicaciones: las derivadas de todo *switch* arterial a largo plazo (fundamentalmente relativas a las coronarias) y la dificultad en controlar el flujo pulmonar (autorregulado por la CIV restrictiva), que puede requerir cerclaje o fístula en algunos casos^{2,3,5,6}.

Ceresnak et al⁵ publicaron en 2008 la primera serie de *switch* paliativos (9 pacientes) que alcanzaron el estadio de Fontan (6 casos). Destacan la menor mortalidad inicial que con otras técnicas paliativas y concluyen que son buenos candidatos para un Fontan futuro.

Recientemente, Fraser⁶ ha presentado 10 casos, de los que 4 llegaron a Fontan. Compara sus resultados (el 100% de

supervivencia) con otras técnicas y concluye la necesidad de realizar paliaciones iniciales más «agresivas» para evitar complicaciones potenciales (por estenosis subaórtica e hipertrofia ventricular).

Nuestra serie inicial arroja buenos resultados, con 1 muerte y 1 recoartación. Los primeros 5 casos presentan una anatomía similar, con el enfoque quirúrgico ya descrito (fig.). Los últimos 2 son variantes de doble salida de ventrículo derecho con CIV no-R. La experiencia previa nos animó a tratarlos del mismo modo, y se obtuvo un resultado similar a la corrección de un Taussig-Bing, pero dejando abierta la CIV. Todos presentaban un *score* de riesgo quirúrgico⁷ elevado. La única muerte se debió a complicaciones de una coagulopatía previa. Sólo 1 caso precisó cerclaje, a diferencia de los trabajos publicados, que describen cerclaje o fístula adicionales. En el seguimiento, 3 pacientes alcanzaron el estadio de Glenn y 2 han llegado a Fontan. Apenas existen trabajos que describan la técnica inicial y el seguimiento de dichos pacientes. Las referencias nacionales son escasas⁸ al respecto.

CONCLUSIONES

El *switch* arterial paliativo es una buena opción inicial en casos de fisiología univentricular con transposición de grandes arterias y estenosis subaórtica, que se convierte en estenosis subpulmonar. Aun tratándose de un procedimiento complejo y agresivo, la fisiopatología resultante preserva la función ventricular evitando la hipertrofia y disfunción diastólica. Los escasos resultados publicados muestran que los estadios de Glenn y Fontan son factibles mediante esta estrategia.

CONFLICTO DE INTERESES

Ninguno.

BIBLIOGRAFÍA

1. Freedom RM, Williams WG, Fowler RS, Trusler GA, Rowe RD. Tricuspid atresia, transposition of the great arteries and banded pulmonary artery. *J Thorac Cardiovasc Surg.* 1980;80:621-8.
2. Karl TR, Watterson KG, Sano S, Mee RB. Operations for subaortic stenosis in univentricular hearts. *Ann Thorac Surg.* 1991;52:420-8.
3. Lacour-Gayet F, Serraf A, Fermont L, Bruniaux J, Rey C, Touchot A, et al. Early palliation of univentricular hearts with subaortic stenosis and ventriculoarterial discordance. The arterial switch operation. *J Thorac Cardiovasc Surg.* 1992;104:1238-45.
4. Caffarena-Calvar JM, Gómez-Ullate JM, Carrasco Moreno JI, Sáez JM, Bernáldez C, Ramón Mínguez J, et al. *Switch* arterial paliativo. *Rev Esp Cardiol.* 1996;49:229-32.
5. Ceresnak SR, Quaegebeur JM, Pass RH, Hordof AJ, Liberman L. The palliative switch procedure for single ventricles: are these patients suitable Fontan candidates? *Ann Thorac Surg.* 2008;86:583-7.
6. Fraser CD. Management of systemic outlet obstruction in patients undergoing single ventricle palliation. *Semin Thorac Cardiovasc Surg Pediatric Card Surg Ann.* 2009;12:70-5.
7. Lacour-Gayet F, Clarke D, Jacobs J, Comas J, Daebritz S, Daenen W, et al. The Aristotle score: a complexity-adjusted method to evaluate surgical results. *Eur J Cardiothorac Surg.* 2004;25:911-24.
8. García-Guereta L, Benito F, Portela F, Caffarena J. Novedades en cardiología pediátrica, cardiopatías congénitas del adulto y cirugía cardíaca de cardiopatías congénitas. *Rev Esp Cardiol.* 2010;63:29-39.