

Artículo original

Correlación entre ecografía intracoronaria y reserva fraccional de flujo en lesiones coronarias largas. Un estudio de ecografía intracoronaria tridimensional

Ramon Lopez-Palop^{a,*}, Pilar Carrillo^a, Pilar Agudo^a, Araceli Frutos^a, Alberto Cordero^a, Miguel Angel López-Aranda^b y David Ramos^c

^aUnidad de Hemodinámica, Sección de Cardiología, Hospital Universitario de San Juan de Alicante, San Juan de Alicante, Alicante, España

^bSección de Cardiología, Hospital Marina Baixa, Villajoyosa, Alicante, España

^cUnidad de Hemodinámica, Sección de Cardiología, Hospital General de Elche, Elche, Alicante, España

Historia del artículo:

Recibido el 10 de enero de 2013

Aceptado el 29 de abril de 2013

On-line el 25 de julio de 2013

Palabras clave:

Enfermedad coronaria

Angiografía coronaria

Angioplastia coronaria

Ecografía intracoronaria

Reserva fraccional de flujo

RESUMEN

Introducción y objetivos: La estimación mediante ecografía intracoronaria de la repercusión funcional de lesiones angiográficas intermedias se ha basado principalmente en la medición del área luminal mínima. Estas estimaciones no han tenido en cuenta la longitud de la lesión y no han sido estudiadas suficientemente en lesiones coronarias largas.

Métodos: Se incluyeron 61 lesiones con un 40-70% de estenosis angiográfica visual y necesidad de $\text{stent} \geq 20$ mm para su tratamiento, que se estudiaron con ecografía y reserva fraccional de flujo. Se realizó un análisis tridimensional *offline* del estudio de ecografía, ciego al valor de reserva fraccional. Se correlacionaron los parámetros angiográficos y ecográficos con la reserva fraccional obtenida.

Resultados: Se obtuvieron por angiografía valores medios de diámetro de referencia ($2,87 \pm 0,57$ mm; longitud, $29,8 \pm 10,01$ mm) y grado de estenosis ($50,3 \pm 8,7\%$). El valor medio de reserva fraccional de flujo fue $0,78 \pm 0,09$. Se obtuvo una pobre correlación lineal (R) entre la reserva fraccional y los parámetros de ecografía que no incluían la longitud de la lesión: reserva fraccional-área luminal mínima ($R = 0,4$; $p = 0,003$); y mejor cuando se la tenía en cuenta: reserva fraccional - volumen de la placa ($R = -0,65$; $p < 0,0005$); reserva fraccional - longitud/área luminal media ($R = 0,73$; $p < 0,0005$). La mejor correlación se obtuvo con el producto estenosis media por área \times longitud de la lesión ($R = -0,78$; $p < 0,0005$).

Conclusiones: En las lesiones coronarias largas, el área luminal mínima medida por ecografía no tiene buena correlación con su repercusión funcional. En estos casos, la estimación de la repercusión funcional debe tener en cuenta la longitud de la lesión o realizarse por medición directa de la reserva fraccional de flujo.

© 2013 Sociedad Española de Cardiología. Publicado por Elsevier España, S.L. Todos los derechos reservados.

Correlation Between Intracoronary Ultrasound and Fractional Flow Reserve in Long Coronary Lesions. A Three-dimensional Intracoronary Ultrasound Study

ABSTRACT

Introduction and objectives: Intracoronary ultrasound estimation of the functional significance of intermediate angiographic lesions has mainly been based on measuring the minimal lumen area. These estimates take no account of lesion length and pay insufficient attention to long coronary lesions.

Methods: We included 61 lesions with visual angiographic stenosis of 40% to 70% that required treatment with a ≥ 20 mm stent, studied with ultrasound and fractional flow reserve. Three-dimensional analysis of the ultrasound study was conducted *offline* and blinded to fractional reserve values. Angiographic and ultrasound parameters were correlated with fractional reserve.

Results: From the angiography we obtained data on mean reference diameter ($2.87 [0.57]$ mm), length ($29.8 [10.01]$ mm), and severity of stenosis ($50.3\% [8.7\%]$). Mean fractional flow reserve was $0.78 (0.09)$. We found a weak linear correlation (R) between fractional reserve and the ultrasound parameters that did not include lesion length: fractional reserve-minimal luminal area ($R=0.4$; $P=.003$). The correlation was stronger when lesion length was included: fractional reserve-volume of plaque ($R=-0.65$; $P<.0005$); fractional reserve-length/mean luminal area ($R=0.73$; $P<.0005$). The strongest correlation came from the product of mean stenosis by area multiplied by lesion length ($R=-0.78$; $P<.0005$).

Conclusions: In long coronary lesions, the correlation between ultrasound-measured minimal lumen area and functional significance is weak. In these cases, estimates of functional significance should incorporate lesion length or be derived from direct fractional flow reserve measurement.

Full English text available from: www.revespcardiol.org/en

© 2013 Sociedad Española de Cardiología. Published by Elsevier España, S.L. All rights reserved.

Keywords:

Coronary disease

Coronary angiography

Coronary angioplasty

Intracoronary ultrasound

Fractional flow reserve

* Autor para correspondencia: Vía Láctea 38, Urbanización La Glorieta, 30110 Churra, Murcia, España.

Correo electrónico: mlopez@meditex.es (R. Lopez-Palop).

Abreviaturas

ALM: área luminal mínima
 IVUS: ecografía intracoronaria
 QCA: cuantificación digital automática
 RFF: reserva fraccional de flujo

INTRODUCCIÓN

El porcentaje de estenosis obtenido mediante angiografía y las características angiográficas de la lesión siguen siendo útiles y el método más empleado para decidir la revascularización de una lesión coronaria. Sus limitaciones son conocidas, especialmente en presencia de anatomías complejas y, sobre todo, cuando el grado de estenosis angiográfica se encuentra en valores intermedios^{1,2}. Se ha demostrado la validez de la reserva fraccional de flujo (RFF) obtenida mediante una guía intracoronaria de presión para decidir la necesidad de revascularizar lesiones de significación angiográfica dudosa o intermedia^{3,4}, lo que ha aumentado su utilización en los últimos años⁵. La utilidad de la ecografía intracoronaria (IVUS), clásicamente utilizada también para decidir la revascularización en los casos con dudas en la angiografía, ha sido cuestionada en estudios recientes que la han comparado con la RFF⁶⁻⁸.

Tanto en el caso de la angiografía coronaria (estenosis por diámetro > 70%) como en el IVUS⁹ (área luminal mínima [ALM] > 4 mm² o diámetro luminal mínimo > 2 mm²), los criterios más utilizados para diferir o indicar la revascularización se basan en mediciones tomadas en un punto concreto de la lesión que no tienen en cuenta la longitud de esta. Este hecho no concuerda con la clásica ecuación de la dinámica de fluidos, en la que la resistencia que encuentra un flujo al atravesar una estenosis depende también de su longitud, y no únicamente del diámetro o la importancia de la estenosis^{10,11}. La decisión a partir de medidas focales de diámetros o áreas mínimas tampoco tiene en cuenta la existencia de lesiones en tándem o segmentos difusamente enfermos que pueden condicionar el flujo a través de ellos con independencia o añadiéndose al grado de estenosis máxima medida en un punto concreto.

En el presente estudio se comparan, en una serie de lesiones largas, los parámetros de IVUS obtenidos mediante retirada automática y su reconstrucción tridimensional con el valor de RFF obtenido en la misma lesión.

MÉTODOS

Diseño y pacientes incluidos

Estudio observacional y prospectivo de una cohorte de pacientes evaluados mediante coronariografía por sospecha de enfermedad coronaria entre el 1 de enero de 2009 y el 31 de mayo de 2010, en los que se estudió, mediante guía de presión e IVUS con el objeto de decidir su revascularización, una lesión coronaria de gravedad intermedia (entre el 40 y el 70% de estenosis por diámetro en la estimación visual) y con una longitud que obligara, en caso de decidir su tratamiento, a la utilización de una longitud de *stent* ≥ 20 mm.

Se excluyeron aquellos casos en que la lesión se encontraba en un vaso que irrigaba una zona previamente infartada, las lesiones con signos evidentes de inestabilidad (presencia de trombo, ulceraciones o flujo *thrombolysis in myocardial infarction* < 3), los pacientes con contraindicaciones para la administración de

adenosina y aquellos que no accedieron a firmar el consentimiento informado. Se excluyeron también los casos en que la lesión objeto de estudio presentaba otras lesiones proximales o distales a ella con una estenosis visual > 20%. No se incluyeron lesiones potencialmente causantes de un síndrome coronario agudo con elevación del segmento ST, por no ser práctica habitual del laboratorio el empleo de la guía de presión para valorar este tipo de lesiones.

Procedimiento

Al decidirse la realización del estudio invasivo, el catéter diagnóstico empleado para la coronariografía se sustituyó por un catéter guía de 6 Fr. Se repitieron con este catéter las proyecciones con que se obtuvo la mejor visualización de la lesión, con mayor estenosis visual y sin la superposición de ramas o pérdida de longitud por incurvación. Antes de la introducción de la guía intracoronaria, todos los pacientes incluidos recibieron, si no la habían recibido ya, heparina sódica intravenosa a 100 UI/kg de peso. La valoración funcional se realizó con una guía intracoronaria de presión de 0,014 " (Pressure Wire, Radi Medical Systems; Uppsala, Suecia, o PrimeWire, Volcano Corp.; San Diego, California, Estados Unidos). Se calibró la guía externamente y después se avanzó hasta el extremo distal del catéter guía verificándose la igualdad entre las curvas de presión en el catéter y la guía de presión o igualándolas cuando se observaron diferencias o el sistema de medición de la RFF o si este lo requería. Tras suministrar una dosis de 200-300 µg de nitroglicerina intracoronaria, se avanzó la guía hasta ubicar su sensor al menos 20 mm distal a la lesión en estudio. La RFF se obtuvo administrando 300-1.200 µg de adenosina intracoronaria, prestando especial atención a que no hubiera enclavamiento del catéter en el *ostium* coronario tras la inyección del bolo del fármaco. La RFF se determinó mediante el cociente, latido a latido, entre las medias de la presión aórtica (en el extremo del catéter guía) y la presión distal a la lesión (recogida por la guía de presión), en situación de hiperemia máxima. Se realizaron al menos tres determinaciones de la RFF y finalmente se utilizó el menor valor de RFF obtenido. Se intentó la administración de una dosis > 600 µg de adenosina intracoronaria siempre que una dosis inferior no produjera un periodo de asistolia ≥ 6 s.

Tras el estudio con guía de presión, se administró otra dosis de 200-300 µg de nitroglicerina intracoronaria y, a través de la misma guía intracoronaria, se introdujo el catéter de IVUS (Atlantis Pro, Boston Scientific Co.; Boston, Massachusetts, Estados Unidos) hasta ubicarlo al menos 20 mm distal a la lesión objetivo. Se realizó entonces una retirada automática a 0,5 mm/s que finalizó en el catéter guía siempre que la longitud de retirada < 100 mm lo permitiera. La decisión de revascularización se continuó según el criterio del operador, de acuerdo con los datos obtenidos en el estudio funcional y ecográfico.

Cuantificación coronaria digital

La cuantificación de los registros angiográficos y ecográficos la realizaron *offline* dos hemodinamistas experimentados (RL y PC) que, aunque podían haber participado en la realización de los procedimientos, estaban ciegos al resultado de la valoración funcional en el momento de la medición. Para la cuantificación digital automática (QCA), se utilizó el catéter lleno de contraste como calibración. Los segmentos de referencia y el porcentaje de estenosis se midieron en telediástole, en la proyección con que se observaba mayor gravedad. La longitud de la lesión se determinó en la proyección con menos acortamiento. De acuerdo con un trabajo previo¹¹, a partir de las siguientes mediciones directas: longitud (L_{QCA}), diámetro de referencia proximal y distal (obtenidos en los 5 mm adyacentes a

los límites proximal y distal de la lesión, diámetro luminal mínimo (DLM_{QCA}) y diámetro luminal medio de la lesión ($DLMED_{QCA}$), se calcularon los siguientes índices: diámetro de referencia ($DREF_{QCA}$): media de los diámetros de referencia proximal y distal; porcentaje de estenosis por diámetro máxima ($\%EDMAX_{QCA}$): $100 \times (DREF_{QCA} - DLM_{QCA})/DREF_{QCA}$; porcentaje de estenosis por diámetro media ($\%EDMED_{QCA}$): $100 \times (DREF_{QCA} - DLMED_{QCA})/DREF_{QCA}$; $\%EDMAX_{QCA} \times L_{QCA}$; $\%EDMED_{QCA} \times L_{QCA}$; L_{QCA}/DLM_{QCA} y $L_{QCA}/DLMED_{QCA}$. Se empleó el *software* de medición QAngio XA versión 7.1.43.0 (Medis Medical Imaging Systems; Leiden, Países Bajos).

Cuantificación del estudio de ecografía intracoronaria

La cuantificación tridimensional de las imágenes de IVUS se realizó también de manera ciega al resultado de la valoración funcional. Tras el trazado automático de las áreas del vaso y de la luz arterial, se realizó una corrección en cada corte. Se consideraron las áreas de referencia proximal y distal como las áreas medias de los 5 mm adyacentes a los bordes proximal y distal de la lesión. Los puntos de inicio y final de la lesión quedaron a criterio del intervencionista que realizó la medición, apoyándose en referencias anatómicas angiográficas en los pocos casos en que se consideró necesario.

El propio *software* determinó automáticamente el ALM tras las correcciones de los bordes de la íntima y la lámina elástica externa. El *software* de medición calcula automáticamente el volumen de placa de la lesión (volumen del vaso – volumen de la luz) y el área luminal media. Se calculó, para cada lesión, el volumen teórico del tronco de cono correspondiente a las áreas de referencia proximal y distal y a la longitud de la lesión ($VOLTCONO_{IVUS}$). A partir de las siguientes mediciones directas: longitud (L_{IVUS}), áreas de referencia proximal y distal (ALM_{IVUS}), área luminal media de la lesión ($ALMED_{IVUS}$), volúmenes del vaso en el segmento de la lesión ($VOLVAS_{IVUS}$) y volumen de la luz en el segmento de la lesión ($VOLLUZ_{IVUS}$), se calcularon los siguientes índices: área de referencia ($AREF_{IVUS}$): media de las áreas de referencia proximal y distal; porcentaje de estenosis por área máxima ($\%AEMAX_{IVUS}$): $100 \times (AREF_{IVUS} - ALM_{IVUS})/AREF_{IVUS}$; porcentaje de estenosis por área media ($\%AEMED_{IVUS}$): $100 \times (AREF_{IVUS} - ALMED_{IVUS})/AREF_{IVUS}$; L_{IVUS}/ALM_{IVUS} ; $L_{IVUS}/ALMED_{IVUS}$; $\%AEMAX_{IVUS} \times L_{IVUS}$; $\%AEMED_{IVUS} \times L_{IVUS}$; $VOLLUZ_{IVUS}/VOLVAS_{IVUS}$; $VOLLUZ_{IVUS}/VOLTCONO_{IVUS}$. Se empleó el *software* de medición QCU-CMS versión 4.1 (Medis Medical Imaging Systems; Leiden, Países Bajos).

Análisis estadístico

Todas las variables cuantitativas se presentan como media \pm desviación estándar y las cualitativas, como valor absoluto (porcentaje). Se realizaron varios estudios de correlación lineal simple con determinación del coeficiente de correlación de Pearson entre el valor de RFF observado y los índices obtenidos mediante angiografía e IVUS. El valor predictivo de una RFF $< 0,80$ para los distintos índices angiográficos y ecográficos se estimó mediante la correspondiente curva *receiver operating characteristic* (ROC). A partir de la curva ROC, se estimaron los mejores puntos de corte para cada parámetro, con sus correspondientes sensibilidad, especificidad y valores predictivos positivo y negativo. Se escogieron estos puntos de corte como aquellos cuya suma de sensibilidad y especificidad fuera mayor. Se empleó el paquete estadístico SPSS 15.0 para Windows (SPSS Inc.; Chicago, Illinois, Estados Unidos) y el paquete SigmaPlot para Windows versión 11.0 (Systat Software Inc.; Chicago, Illinois, Estados Unidos).

RESULTADOS

En el periodo de estudio se realizaron en nuestro laboratorio 282 estudios con guía intracoronaria de presión. De ellos, 191 no cumplían los criterios de inclusión, 18 presentaban varias lesiones en el mismo vaso donde se realizó el estudio con guía de presión y en 12 pacientes el operador decidió realizar únicamente estudio con guía de presión. Se incluyeron finalmente 61 lesiones estudiadas en 61 pacientes. Las características basales de los pacientes se muestran en la tabla 1. Hasta un 70% de los pacientes tenían diabetes mellitus. En la mayoría de los pacientes, la indicación de coronariografía era un síndrome coronario agudo. Un 69% de los pacientes tenían lesiones angiográficamente significativas en un vaso distinto del estudiado. El 43% de las lesiones estudiadas presentó una RFF $< 0,75$ y un 49%, una RFF $< 0,80$.

Las características angiográficas y ecográficas de las lesiones, en general y según mostraran o no una RFF $< 0,80$, se presentan en la tabla 2. Angiográficamente, el diámetro medio de referencia fue $2,87 \pm 0,70$ mm, con una longitud media de $29,80 \pm 10,01$ mm y un grado medio de estenosis del $50,25 \pm 8,68\%$. Las lesiones con RFF $< 0,80$ tenían diámetros de referencia significativamente menores, diámetros lumbales mínimos menores y mayor longitud, pero no se observaron grados de estenosis máxima y media significativamente mayores.

Ecográficamente, la media del ALM de las lesiones fue $2,68 \pm 1,06$ mm², con una longitud media de $34,39 \pm 14,51$ mm. Las lesiones con RFF $< 0,80$ presentaron una ALM significativamente

Tabla 1
Características basales de los pacientes (n=61)

Edad (años)	69,7 \pm 10,3
Mujer	19 (30,0)
Hipertensión arterial	47 (77,0)
Diabetes mellitus	43 (70,5)
Tabaquismo	27 (44,3)
Hiperlipemia	41 (67,2)
Infarto previo	12 (19,7)
Revascularización coronaria previa	16 (23,0)
Percutánea	15 (24,6)
Quirúrgica	1 (1,2)
ACV previo	2 (3,3)
Indicación de coronariografía	
SCACEST	11 (18,0)
SCASEST	31 (50,8)
Angina estable/isquemia silente	19 (31,1)
Número de vasos enfermos*	0,89 \pm 0,80
Ninguna lesión angiográficamente significativa	21 (34,4)
Enfermedad de un vaso	28 (45,9)
Enfermedad de dos vasos	10 (16,4)
Enfermedad de tres vasos	2 (3,3)
Vaso enfermo distinto del estudiado*	
Tronco común izquierdo	1 (1,6)
Descendente anterior	15 (24,6)
Arteria circunfleja	15 (24,6)
Coronaria derecha	24 (39,3)
Realizada angioplastia en el procedimiento	43 (70,5)
Lesiones estudiadas con RFF $< 0,75$	26 (42,6)
Lesiones estudiadas con RFF $< 0,80$	30 (49,2)

ACV: accidente cerebrovascular; RFF: reserva fraccional de flujo; SCACEST: síndrome coronario agudo con elevación del segmento ST; SCASEST: síndrome coronario agudo sin elevación del segmento ST.

Las cifras expresan n (%) o media \pm desviación estándar.

* Estenosis angiográfica visual $> 70\%$ en vaso distinto del estudiado.

Tabla 2
Características angiográficas de las lesiones según punto de corte de la reserva fraccional de flujo en 0,80

	Total	RFF \geq 80	RFF $<$ 80	p
<i>Pacientes</i>	61	31	30	
<i>Vaso estudiado</i>				
Descendente anterior	35 (57,4)	12 (38,7)	23 (76,7)	0,003
Circunfleja	17 (27,9)	13 (41,9)	4 (13,3)	0,013
Coronaria derecha	9 (14,8)	6 (19,4)	3 (10)	0,303
<i>RFF</i>	0,78 \pm 0,09	0,85 \pm 0,04	0,71 \pm 0,05	$<$ 0,0005
<i>Cuantificación angiográfica digital</i>				
Diámetro de referencia proximal (mm)	3,16 \pm 0,70	3,38 \pm 0,60	2,94 \pm 0,73	0,015
Diámetro de referencia distal (mm)	2,58 \pm 0,56	2,78 \pm 0,57	2,39 \pm 0,48	0,006
Diámetro de referencia (mm)	2,87 \pm 0,57	3,08 \pm 0,52	2,67 \pm 0,56	0,005
Diámetro luminal mínimo (mm)	1,43 \pm 0,38	1,59 \pm 0,38	1,27 \pm 0,31	0,001
Diámetro luminal medio (mm)	2,25 \pm 0,46	2,42 \pm 0,45	2,09 \pm 0,43	0,006
Longitud (mm)	29,80 \pm 10,01	26,52 \pm 34,42	34,42 \pm 10,61	0,003
Estenosis por diámetro máxima (%)	50,25 \pm 8,68	48,26 \pm 9,63	52,23 \pm 7,25	0,082
Estenosis por diámetro media (%)	21,37 \pm 7,27	21,42 \pm 7,35	21,32 \pm 7,32	0,961
Longitud/diámetro luminal mínimo	22,93 \pm 10,33	17,53 \pm 7,23	28,32 \pm 10,23	$<$ 0,0005
Longitud/diámetro luminal medio	13,88 \pm 4,99	11,02 \pm 3,23	16,74 \pm 4,82	$<$ 0,0005
<i>Cuantificación ecográfica</i>				
Área luz de referencia proximal (mm ²)	10,52 \pm 5,18	11,21 \pm 5,33	9,75 \pm 4,95	0,309
Área luz de referencia distal (mm ²)	6,24 \pm 2,66	6,88 \pm 2,45	5,51 \pm 2,72	0,061
Área de referencia (mm ²)	8,38 \pm 3,68	9,05 \pm 3,66	7,63 \pm 3,63	0,163
Área luminal mínima (mm ²)	2,68 \pm 1,06	3,17 \pm 1,46	2,13 \pm 0,63	$<$ 0,0005
Área luminal media (mm ²)	5,25 \pm 1,95	6,05 \pm 1,99	4,35 \pm 1,48	0,001
Volumen vaso (lesión) (mm ³)	411,88 \pm 211,16	349,11 \pm 178,20	482,19 \pm 226,14	0,020
Longitud lesión (mm)	34,39 \pm 14,51	27,14 \pm 11,81	42,50 \pm 13,01	$<$ 0,0005
Volumen luz (lesión) (mm ³)	175,28 \pm 84,23	164,89 \pm 85,27	186,93 \pm 83,22	0,347
Volumen placa (mm ³)	236 \pm 137,41	184,21 \pm 97,24	295,26 \pm 153,26	0,002
Estenosis media (área) (%)	56,08 \pm 7,99	52,64 \pm 6,53	59,93 \pm 7,82	0,001
Estenosis máxima (área) (%)	65,84 \pm 11,54	63,27 \pm 11,51	68,73 \pm 11,09	0,086
Volumen luz/volumen vaso (lesión)	0,44 \pm 0,08	0,48 \pm 0,06	0,40 \pm 0,08	$<$ 0,0005
Volumen luz/volumen tronco cono	0,66 \pm 0,14	0,70 \pm 0,12	0,62 \pm 0,15	0,034
Estenosis media (área) \times longitud	19,69 \pm 9,74	14,33 \pm 6,53	25,69 \pm 9,31	$<$ 0,0005
Estenosis máxima (área) \times longitud	23,19 \pm 12,30	17,73 \pm 8,99	29,05 \pm 12,81	$<$ 0,0005
Longitud/área luminal mínima	15,41 \pm 9,73	9,96 \pm 6,35	21,51 \pm 9,29	$<$ 0,0005
Longitud/área luminal media	7,61 \pm 4,44	4,93 \pm 2,94	10,62 \pm 3,90	$<$ 0,0005

RFF: reserva fraccional de flujo.

Las cifras expresan n (%) o media \pm desviación estándar.

menor, mayores longitud, volumen de placa y demás parámetros asociados a mayor grado de estenosis y mayor longitud.

La longitud medida por IVUS fue una media de 4,16 \pm 12,8 mm mayor que la obtenida mediante QCA ($p = 0,025$).

En los modelos de regresión lineal realizados, el grado de correlación lineal observado con el valor de RFF obtenido fue pobre en todos los parámetros angiográficos analizados (tabla 3), aunque mejor en aquellos que incluían la longitud de la lesión estudiada. Igualmente, los parámetros que incluían la longitud mostraron los mejores valores predictivos con el punto de corte de RFF $<$ 0,80, según las curvas ROC realizadas para cada uno de ellos (tabla 3). El mejor valor de corte para el porcentaje de estenosis medido por angiografía fue el 45,6% de estenosis (sensibilidad, 86,2%; especificidad, 48,3%), y para la longitud de la lesión, 26,5 mm (sensibilidad, 86,2%; especificidad, 58,6%).

En los modelos de regresión lineal realizados con los parámetros de IVUS analizados y el valor de RFF obtenido (tabla 4 y fig. 1), se observaron también pobres correlaciones

lineales, si bien mejores que las observadas en los parámetros angiográficos. Los mejores grados de correlación lineal y los mejores valores predictivos con el punto de corte de RFF $<$ 0,80 según las curvas ROC realizadas se observaron, igual que ocurría en los parámetros angiográficos, en los parámetros que incluían la longitud de la lesión: L_{IVUS} , L_{IVUS}/ALM_{IVUS} , $L_{IVUS}/ALMED_{IVUS}$, $\%AEMAX_{IVUS} \times L_{IVUS}$, $\%AEMED_{IVUS} \times L_{IVUS}$. Ninguno de los parámetros volumétricos analizados mostró una buena correlación lineal con los valores de RFF obtenidos.

Los mejores puntos de corte para cada parámetro ecográfico analizado se muestran en la tabla 5. La figura 2 muestra el poder clasificatorio de los puntos de corte angiográficos ($\%EDMAX_{QCA}$ y L_{QCA}) y ecográficos (ALM_{IVUS} y L_{IVUS}), que fue mejor para los parámetros ecográficos escogidos. El empleo conjunto de los dos puntos de corte angiográficos (grado de estenosis máxima y longitud) para predecir una RFF $<$ 0,80 mostró: sensibilidad, 72,4%; especificidad, 79,3%; valor predictivo positivo, 77,8%, y valor predictivo negativo, 74,2%. El empleo conjunto de los dos puntos de

Tabla 3

Análisis de correlación lineal entre los distintos parámetros angiográficos y el valor de reserva fraccional de flujo obtenido. Áreas bajo la curva *receiver operating characteristic* para el punto de corte reserva fraccional de flujo < 0,80

	Coefficiente B	R	p	Área bajo la curva ROC (IC95%)	p
Diámetro luminal mínimo	0,092 ± 0,027	0,42 ± 0,08	0,001	0,72 (0,59-0,85)	0,003
Diámetro luminal medio	0,059 ± 0,023	0,33 ± 0,09	0,030	0,71 (0,58-0,85)	0,005
Longitud	-0,004 ± 0,001	0,59 ± 0,07	< 0,0005	0,77 (0,64-0,89)	0,001
Estenosis por diámetro máxima	-0,003 ± 0,001	0,28 ± 0,08	0,034	0,64 (0,50-0,79)	0,065
Estenosis por diámetro media	-0,003 ± 0,002	0,42 ± 0,08	0,002	0,53 (0,38-0,67)	0,74
Longitud/diámetro luminal mínimo	-0,005 ± 0,001	0,65 ± 0,07	< 0,0005	0,84 (0,65-0,89)	< 0,0005
Longitud/diámetro luminal medio	-0,011 ± 0,002	0,69 ± 0,06	< 0,0005	0,86 (0,76-0,95)	< 0,0005
Longitud × estenosis por diámetro máxima	-0,007 ± 0,007	0,62 ± 0,07	< 0,0005	0,77 (0,65-0,94)	< 0,0005
Longitud × estenosis por diámetro media	-0,01 ± 0,004	0,36 ± 0,08	< 0,006	0,69 (0,56-0,83)	< 0,0005

IC95%: intervalo de confianza del 95%; ROC: *receiver operating characteristic*.

Tabla 4

Análisis de correlación lineal entre los distintos parámetros ecográficos y el valor de reserva fraccional de flujo obtenido. Áreas bajo la curva *receiver operating characteristic* para el punto de corte reserva fraccional de flujo < 0,80

	Coefficiente B	R	p	Área bajo la curva ROC (IC95%)	p
Área luminal mínima	0,033 ± 0,011	0,40 ± 0,08	0,003	0,77 (0,64-0,89)	0,001
Área luminal media	0,013 ± 0,006	0,30 ± 0,09	0,030	0,76 (0,63-0,89)	0,001
Longitud	-0,005 ± 0,001	0,75 ± 0,06	< 0,0005	0,86 (0,75-0,96)	< 0,0005
Estenosis por área máxima	-0,002 ± 0,001	0,28 ± 0,09	0,046	0,65 (0,50-0,80)	0,061
Estenosis por área media	-0,005 ± 0,001	0,42 ± 0,08	0,002	0,78 (0,65-0,90)	0,001
Longitud/área luminal mínima	-0,006 ± 0,001	0,71 ± 0,06	< 0,0005	0,88 (0,78-0,97)	< 0,0005
Longitud/área luminal media	-0,014 ± 0,002	0,73 ± 0,06	< 0,0005	0,89 (0,80-0,98)	< 0,0005
Longitud × estenosis por área máxima	-0,005 ± 0,001	0,65 ± 0,07	< 0,0005	0,83 (0,72-0,94)	< 0,0005
Longitud × estenosis por área media	-0,007 ± 0,001	0,78 ± 0,06	< 0,0005	0,86 (0,77-0,96)	< 0,0005
Volumen de placa	-0,0004 ± 0	0,65 ± 0,07	< 0,0005	0,71 (0,57-0,85)	0,008
Volumen luz/volumen vaso	0,481 ± 0,136	0,44 ± 0,08	0,001	0,79 (0,66-0,92)	< 0,0005
Volumen luz/volumen tronco cono	0,156 ± 0,084	0,25 ± 0,08	< 0,068	0,67 (0,52-0,82)	0,034

IC95%: intervalo de confianza del 95%; ROC: *receiver operating characteristic*.

corte ecográficos ($ALM_{IVUS} < 3,1 \text{ mm}^2$ y $L_{IVUS} > 32,5 \text{ mm}$) mostró: sensibilidad, 84,0%; especificidad, 85,7%; valor predictivo positivo, 84,0%, y valor predictivo negativo, 85,7%.

DISCUSIÓN

El presente estudio demuestra las limitaciones de la IVUS para determinar la repercusión funcional de lesiones coronarias largas angiográficamente moderadas y la importancia de considerar la longitud como uno de los parámetros de mayor importancia a la hora de estimar la repercusión funcional de este tipo de lesiones. El hecho de haber observado casi un 50% de lesiones con una RFF < 0,80 contrasta con la cifra próxima al 30% de lesiones funcionalmente significativas observada en la mayoría de las series publicadas^{12,13} pese a haber incluido lesiones con grados de estenosis similares. Este dato por sí solo subraya la importancia de la longitud de la lesión en la repercusión funcional.

Recientemente hemos publicado un trabajo que demuestra la limitación de la angiografía y la importancia de la longitud de la lesión coronaria en su repercusión funcional en un subgrupo de lesiones seleccionadas de manera idéntica que en el presente estudio: las angiográficamente moderadas con una longitud que obliga, en caso de realizar tratamiento percutáneo, al implante de *stents* de longitud > 20 mm¹⁴. Una de las limitaciones de este trabajo se debe a las propias limitaciones de la angiografía

para valorar correctamente el grado de estenosis y la extensión de la enfermedad coronaria. La IVUS permite determinar de manera más precisa los diámetros y las áreas mínimas de la lesión, las referencias para determinar el grado de estenosis y la longitud de la lesión coronaria¹⁵⁻¹⁷. El presente trabajo demuestra que el valor predictivo de parámetros ecográficos que incluyan la longitud de la lesión pueden correlacionarse mejor que la angiografía con su repercusión funcional medida con guía intracoronaria de presión, pero también presenta numerosos errores clasificatorios, especialmente falsos positivos.

La IVUS se propuso como un método fiable para estimar la repercusión funcional de una lesión coronaria. El parámetro ecográfico más utilizado fue el ALM con distintos puntos de corte según el tipo de lesión estudiada y el trabajo publicado^{9,18-20}. Múltiples trabajos más recientes han señalado las limitaciones de la IVUS para determinar la repercusión funcional de lesiones con estenosis angiográficamente intermedias, si bien la mayoría de ellos se ha centrado en parámetros ecográficos focales (principalmente el ALM) sin tener en cuenta la longitud de la lesión. Estos estudios han incluido lesiones con una longitud media < 15 mm^{7,8,21,22}, y puede ser razonable que, en lesiones de escasa longitud, este parámetro no tenga tanta importancia como en lesiones más largas y sea menor aún o inexistente la correlación lineal con el valor de RFF.

Se han formulado diferentes explicaciones para justificar la deficiente correlación entre el ALM_{IVUS} y el valor de RFF observado.

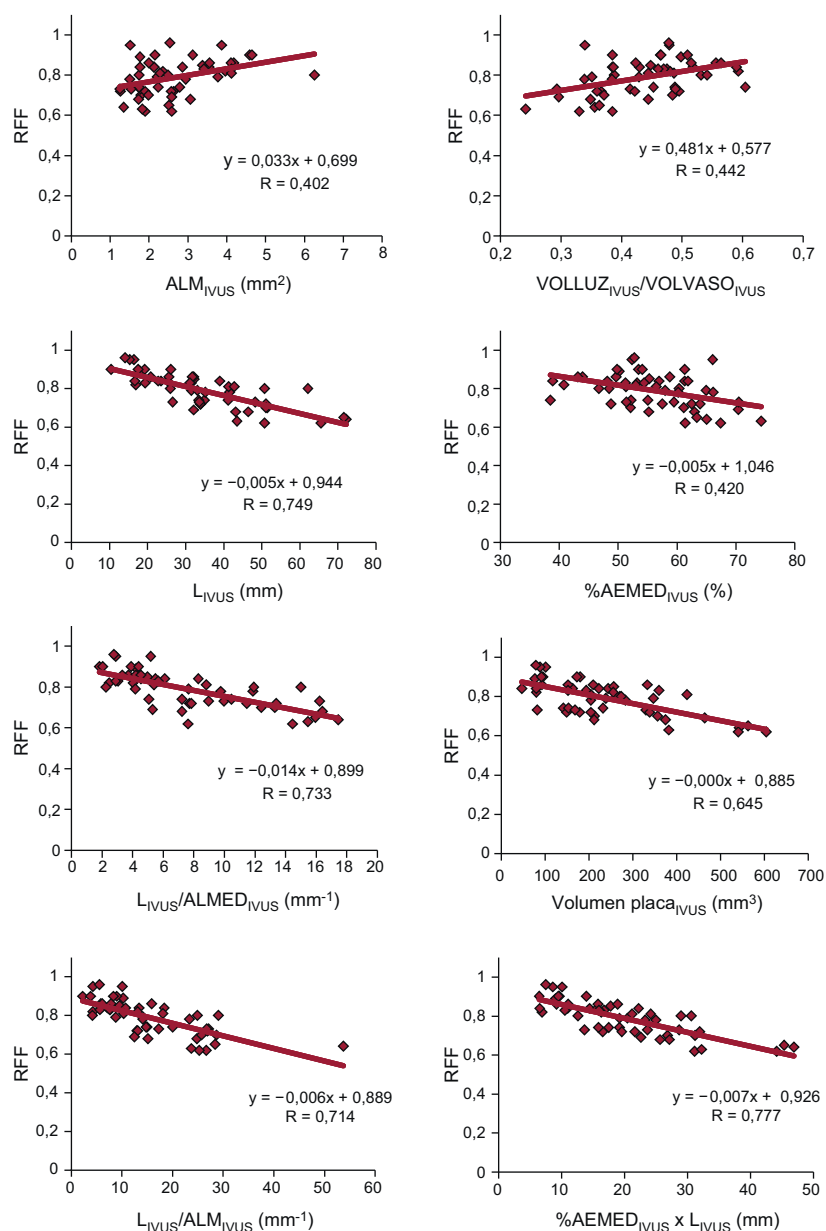


Figura 1. Gráficos de correlación lineal entre los distintos parámetros de ecografía intracoronaria y el valor de reserva fraccional de flujo. %AEMED: porcentaje por área de estenosis media de la lesión; ALM: área luminal mínima; ALMED: área luminal media; IVUS: ecografía intracoronaria; L: longitud de la lesión; RFF: reserva fraccional de flujo; VOLLUZ: volumen de la luz para la longitud de la lesión; VOLVASO: volumen del vaso para la longitud de la lesión.

La longitud de la lesión es una de las razones que pueden determinar un valor de RFF distinto con idéntica ALM. El efecto de la longitud, poco relevante en lesiones < 15 mm, puede ser más notable cuando se valoran estenosis coronarias de gran longitud, como las que se ha incluido en este trabajo. Otros factores que se integran en la determinación funcional directa mediante la RFF^{23,24} (tamaño del territorio miocárdico, enfermedad microvascular o tamaño del vaso) y no en la valoración puramente anatómica realizada mediante IVUS pueden ser los determinantes de que la correlación IVUS-RFF sea deficiente pese a tomar en consideración la longitud de la lesión. La existencia de daño microvascular, por ejemplo, puede causar que el flujo coronario máximo alcanzable en determinado territorio miocárdico esté limitado por la incapacidad de este para la vasodilatación, de forma que la contribución de la estenosis (a pesar de un ALM reducida) sea mínima en la posible limitación del flujo sanguíneo máximo que llega a esa zona miocárdica.

Lee et al²⁵, en un reciente estudio, establecieron, para arterias < 3 mm, una longitud de 20 mm, junto con un valor de ALM, como valor de corte para estimar una RFF < 0,80. El valor predictivo de la longitud en este estudio fue inferior a la observada en el nuestro, si bien los autores incluyeron lesiones con una longitud media de 17,9 mm, mientras que las de nuestro estudio superan los 34 mm. En el mismo trabajo, una combinación de parámetros focales (ALM) con otros en los que interviene la longitud de la lesión (carga de placa y la longitud misma) fue lo que, como en nuestro trabajo, presentó el mayor valor predictivo.

Nuestro trabajo ha encontrado que la combinación de los parámetros ecográficos de un ALM < 3,1 mm² junto con una longitud > 32,5 mm se asoció a sensibilidad, especificidad y valores predictivos > 80%. No es objetivo de este trabajo analizar si este punto de corte, compuesto de dos medidas conjuntas, es igual de válido para los tres vasos coronarios y todos sus segmentos. Creemos que las medidas de validez diagnóstica relativamente

Tabla 5

Mejores puntos de corte para la obtención de una reserva fraccional de flujo < 0,80 para los distintos parámetros de ecografía intracoronaria generados a partir de las curvas receiver operating characteristic realizadas

	Punto de corte	Sensibilidad (%)	Especificidad (%)	VPP (%)	VPN (%)
Área luminal mínima	3,1 mm ²	96,0	53,6	67,4	93,1
Área luminal media	4,6 mm ²	72,0	78,6	77,1	73,7
Longitud	32,1 mm	88,0	78,6	80,4	86,8
Estenosis por área máxima	71,8%	52,0	78,6	70,8	62,1
Estenosis por área media	57,2%	68,0	78,6	76,0	71,1
Longitud/área luminal mínima	10,5 mm ⁻¹	96,0	71,4	77,1	94,7
Longitud/área luminal media	6,7 mm ⁻¹	88,0	85,7	86,0	87,7
Longitud × estenosis por área máxima	18 mm	92,0	64,3	72,0	88,9
Longitud × estenosis por área media	19 mm	80,0	82,1	81,8	80,4
Volumen de placa	278,6 mm ³	48,0	89,3	81,8	63,2
Volumen luz/volumen vaso	0,38	56,0	96,4	94,0	68,7
Volumen luz/volumen tronco cono	0,56	44,0	89,3	80,4	61,5

VPN: valor predictivo negativo; VPP: valor predictivo positivo.

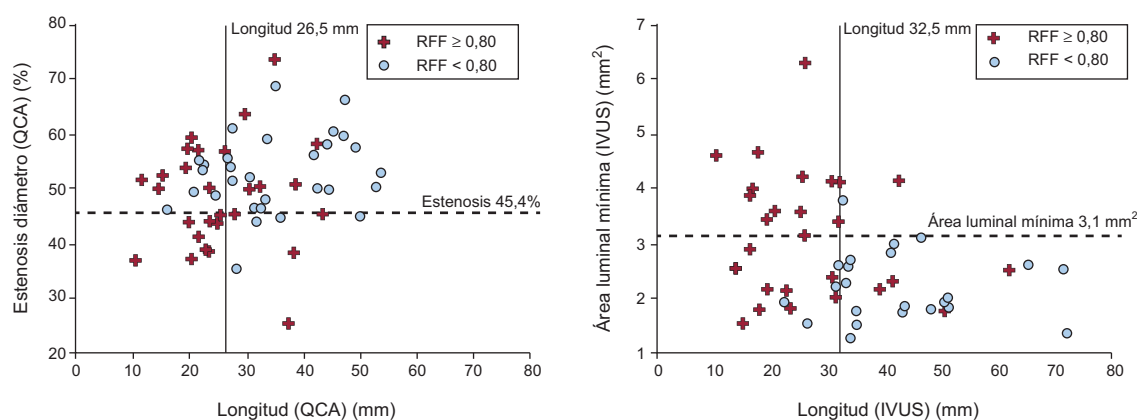


Figura 2. Gráficos de dispersión entre los parámetros angiográficos (panel izquierdo) y ecográficos (panel derecho) más usados, con los puntos de corte para cada parámetro. Cruces: lesiones con reserva fraccional de flujo $\geq 0,80$. Círculos: lesiones con reserva fraccional de flujo $< 0,80$. IVUS: ecografía intracoronaria; QCA: cuantificación digital automática; RFF: reserva fraccional de flujo.

altas encontradas para este punto de corte compuesto redundan aún más en la importancia de tener en cuenta la longitud de la lesión si se decide no utilizar una medida funcional para indicar la revascularización de este tipo de lesiones.

Nuestro estudio ha fracasado a la hora de encontrar algún parámetro volumétrico con buena correlación con el valor de RFF obtenido. El volumen de placa fue el mejor de ellos, lejos de aquellos en que intervenía la longitud. Las relaciones volumétricas volumen de la luz/volumen del vaso y volumen de la luz/volumen tronco de cono teórico mostraron baja correlación con el valor de RFF. La presencia de distintos grados de remodelado arterial puede hacer que las relaciones entre volúmenes no se relacionen con mayor grado de deterioro del flujo coronario, y se puede considerar esta mala correlación incluso como una expresión del significado adaptativo del remodelado arterial coronario como respuesta al crecimiento de la placa de ateroma^{15,26}.

Limitaciones

Al tratarse de un estudio unicéntrico que ha incluido únicamente lesiones largas, en ausencia de otras lesiones visibles proximales y distales a la estudiada, el número de lesiones incluidas es pequeño. Aun así, creemos que es suficiente para demostrar la importancia de considerar la longitud de la lesión

cuando se quiera realizar una estimación de la repercusión funcional de una lesión a partir de datos ecográficos y las limitaciones de la IVUS para realizar este tipo de estimaciones. El reducido número de lesiones incluidas no permite analizar determinados factores anatómicos que podrían influir de manera diferencial en la repercusión funcional de las lesiones (localización proximal, media o distal, territorio en riesgo, etc.). La valoración de estos factores anatómicos requeriría de un estudio de mayor tamaño, probablemente con la participación de varios centros. Aunque la medición de la longitud de las lesiones la realizaron hemodinamistas experimentados en IVUS y de acuerdo con la técnica habitual para realizar este tipo de análisis, el carácter en ocasiones difuso de la enfermedad coronaria hace que pueda haber cierto grado de variabilidad o imprecisión en la determinación del inicio y el fin de la lesión. Creemos que desconocer el resultado de la RFF al realizar el análisis de la IVUS puede compensar la influencia en los resultados de la posible imprecisión en la medida.

CONCLUSIONES

En lesiones angiográficamente moderadas con longitudes > 20 mm, la longitud medida por IVUS es un parámetro que se debe tener en cuenta a la hora de estimar su repercusión funcional. Dicha estimación debe realizarse combinando parámetros focales

de estenosis máxima y longitud, si bien su correlación con los valores de RFF obtenidos mediante guía intracoronaria de presión es baja. La selección conjunta de un ALM $< 3,1 \text{ mm}^2$ y una longitud $> 32,5 \text{ mm}$ se asocia con el punto de corte de RFF $< 0,80$ con las mejores sensibilidad y especificidad. En los casos en que el principal objeto del estudio de una lesión angiográficamente dudosa sea conocer su posible repercusión funcional, parece aconsejable realizar una medición directa mediante determinación de la RFF, y no una estimación basada en datos anatómicos.

CONFLICTO DE INTERESES

Ninguno.

BIBLIOGRAFÍA

1. Topol EJ, Nissen SE. Our preoccupation with coronary luminology: the dissociation between clinical and angiographic findings in ischemic heart disease. *Circulation*. 1995;92:2333-42.
2. Park SJ, Kang SJ, Ahn JM, Shim EB, Kim YT, Yun SC, et al. Visual-functional mismatch between coronary angiography and fractional flow reserve. *JACC Cardiovasc Interv*. 2012;5:1029-36.
3. Tonino PA, De Bruyne B, Pijls NH, Siebert U, Ikeno F, Veer M, et al. Fractional flow reserve versus angiography for guiding percutaneous coronary intervention. *N Engl J Med*. 2009;360:213-24.
4. De Bruyne B, Pijls NHJ, Kalesan B, Barbato E, Tonino PAL, Piroth Z, et al. Fractional flow reserve-guided PCI versus medical therapy in stable coronary disease. *N Engl J Med*. 2012;367:991-1001.
5. Diaz JF, De la Torre JM, Sabate M, Goicolea J. Registro Español de Hemodinámica y Cardiología Intervencionista. XXI Informe Oficial de la Sección de Hemodinámica y Cardiología Intervencionista de la Sociedad Española de Cardiología (1990-2011). *Rev Esp Cardiol*. 2012;65:1106-16.
6. Kang SJ, Lee JY, Ahn JM, Mintz GS, Kim WJ, Park DW, et al. Validation of intravascular ultrasound-derived parameters with fractional flow reserve for assessment of coronary stenosis severity. *Circ Cardiovasc Interv*. 2011;4:65-71.
7. Kang SJ, Ahn JM, Song H, Kim WJ, Lee JY, Park DW, et al. Usefulness of minimal luminal coronary area determined by intravascular ultrasound to predict functional significance in stable and unstable angina pectoris. *Am J Cardiol*. 2012;109:947-53.
8. Koo BK, Yang HM, Doh JH, Choe H, Lee SY, Yoon CH, et al. Optimal intravascular ultrasound criteria and their accuracy for defining the functional significance of intermediate coronary stenoses of different locations. *JACC Cardiovasc Interv*. 2011;4:803-11.
9. Abizaid AS, Mintz GS, Mehran R, Abizaid A, Lansky AJ, Pichard AD, et al. Long-term follow-up after percutaneous transluminal coronary angioplasty was not performed based on intravascular ultrasound findings: importance of lumen dimensions. *Circulation*. 1999;100:256-61.
10. Jaffe R, Halon DA, Roguin A, Rubinshtein R, Lewis BS. A Poiseuille-based coronary angiographic index for prediction of fractional flow reserve. *Int J Cardiol*. 2012 [Epub ahead of print] PII: S0167-5273(12)00133-7. doi:10.1016/j.ijcard.2012.01.100.
11. López-Palop R, Carrillo P, Cordero A, Frutos A, Mateo I, Mashlab S, et al. Effect of lesion length on functional significance of intermediate long coronary lesions. *Catheter Cardiovasc Interv*. 2013;81:E186-94.
12. Legalery P, Schiele F, Seronde MF, Meneveau N, Wei H, Didier K, et al. One-year outcome of patients submitted to routine fractional flow reserve assessment to determine the need for angioplasty. *Eur Heart J*. 2005;26:2623-9.
13. Lopez-Palop R, Carrillo P, Torres F, Lozano I, Frutos A, Avanzas P, et al. Resultados del empleo de la reserva fraccional de flujo en la valoración de lesiones no causales en el síndrome coronario agudo. *Rev Esp Cardiol*. 2012;65:164-70.
14. López-Palop R, Carrillo P, Cordero A, Frutos A, Mateo I, Mashlab S, et al. Effect of lesion length on functional significance of intermediate long coronary lesions. *Catheter Cardiovasc Interv*. 2013;81:E186-94.
15. Nissen SE, Yock P. Intravascular ultrasound: novel pathophysiological insights and current clinical applications. *Circulation*. 2001;103:604-16.
16. Tobis J, Azarbal B, Slavin L. Assessment of intermediate severity coronary lesions in the catheterization laboratory. *J Am Coll Cardiol*. 2007;49:839-48.
17. McDaniel MC, Eshtehardi P, Sawaya FJ, Douglas Jr JS, Samady H. Contemporary clinical applications of coronary intravascular ultrasound. *JACC Cardiovasc Interv*. 2011;4:1155-67.
18. Takagi A, Tsurumi Y, Ishii Y, Suzuki K, Kawana M, Kasanuki H. Clinical potential of intravascular ultrasound for physiological assessment of coronary stenosis: relationship between quantitative ultrasound tomography and pressure-derived fractional flow reserve. *Circulation*. 1999;100:250-5.
19. Nishioka T, Amanullah AM, Luo H, Berglund H, Kim CJ, Nagai T, et al. Clinical validation of intravascular ultrasound imaging for assessment of coronary stenosis severity: comparison with stress myocardial perfusion imaging. *J Am Coll Cardiol*. 1999;33:1870-8.
20. Briguori C, Anzuini A, Airolidi F, Gimelli G, Nishida T, Adamian M, et al. Intravascular ultrasound criteria for the assessment of the functional significance of intermediate coronary artery stenoses and comparison with fractional flow reserve. *Am J Cardiol*. 2001;87:136-41.
21. Ben-Dor I, Torguson R, Gaglia Jr MA, Gonzalez MA, Maluenda G, Bui AB, et al. Correlation between fractional flow reserve and intravascular ultrasound lumen area in intermediate coronary artery stenosis. *EuroIntervention*. 2011;7:225-33.
22. Koh JS, Koo BK, Kim JH, Yang HM, Park KW, Kang HJ, et al. Relationship between fractional flow reserve and angiographic and intravascular ultrasound parameters in ostial lesions: major epicardial vessel versus side branch ostial lesions. *JACC Cardiovasc Interv*. 2012;5:409-15.
23. De Bruyne B, Sarma J. Fractional flow reserve: a review: invasive imaging. *Heart*. 2008;94:949-59.
24. Pijls NHJ, Sels JW. Functional measurement of coronary stenosis. *J Am Coll Cardiol*. 2012;59:1045-57.
25. Lee CH, Tai BC, Soon CY, Low AF, Poh KK, Yeo TC, et al. New set of intravascular ultrasound-derived anatomic criteria for defining functionally significant stenoses in small coronary arteries (results from Intravascular Ultrasound Diagnostic Evaluation of Atherosclerosis in Singapore [IDEAS] study). *Am J Cardiol*. 2010;105:1378-84.
26. Nissen SE. Application of intravascular ultrasound to characterize coronary artery disease and assess the progression or regression of atherosclerosis. *Am J Cardiol*. 2002;89:B24-31.