

Electro-Reto

Respuesta al ECG de octubre de 2014



Response to ECG, October 2014

Concepción Alonso-Martín

Unidad de Arritmias, Servicio de Cardiología, Hospital de la Santa Creu i Sant Pau, Barcelona, España

Respuesta: La tira de ritmo ilustra la inducción de taquicardia después de un latido conducido con aberrancia por rama izquierda con igual morfología a la aberrancia. En el ECG se observa un trastorno de conducción alternante. La morfología de la taquicardia y el trastorno de conducción sugieren taquicardia ventricular por reentrada de ramas, demostrada en el estudio electrofisiológico (figura 1).

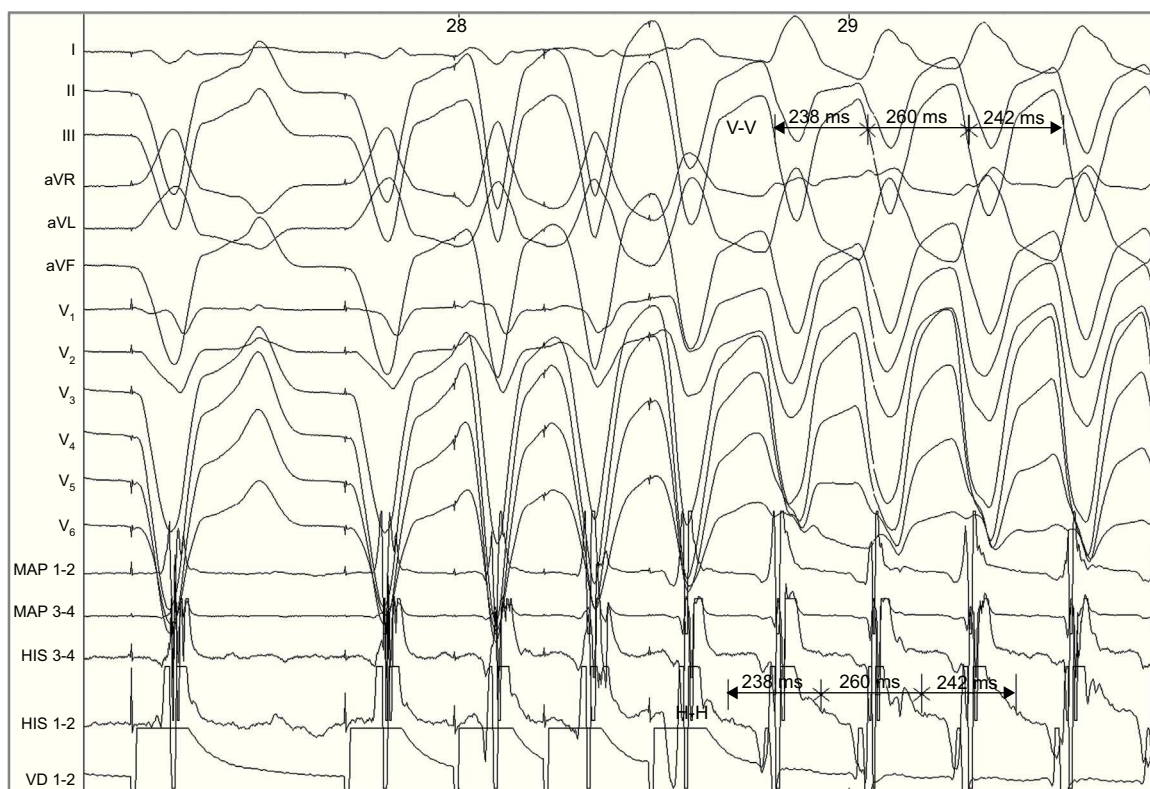


Figura 1.

VÉASE CONTENIDO RELACIONADO:

<http://dx.doi.org/10.1016/j.recesp.2014.05.012>

Correo electrónico: calonso@santpau.cat

Full English text available from: www.revespcardiol.org/en

<http://dx.doi.org/10.1016/j.recesp.2014.05.013>

0300-8932/© 2014 Sociedad Española de Cardiología. Publicado por Elsevier España, S.L.U. Todos los derechos reservados.