

## Electro-Reto

# Respuesta al ECG de noviembre de 2014

## Response to ECG, November 2014

Juan Carlos García-Rubira

Unidad de Gestión de Cardiología, Hospitales Universitarios Virgen Macarena-Virgen del Rocío, Sevilla, España



Infarto agudo de miocardio, anterior y extenso, con predictores de mal pronóstico. Presenta distorsión del QRS evidente en V<sub>2</sub>, V<sub>3</sub>, V<sub>4</sub> y aVL, con un cociente J/R > 0,5. Además se aprecia alternancia del ST. Ambos son signos de peor pronóstico (figura).

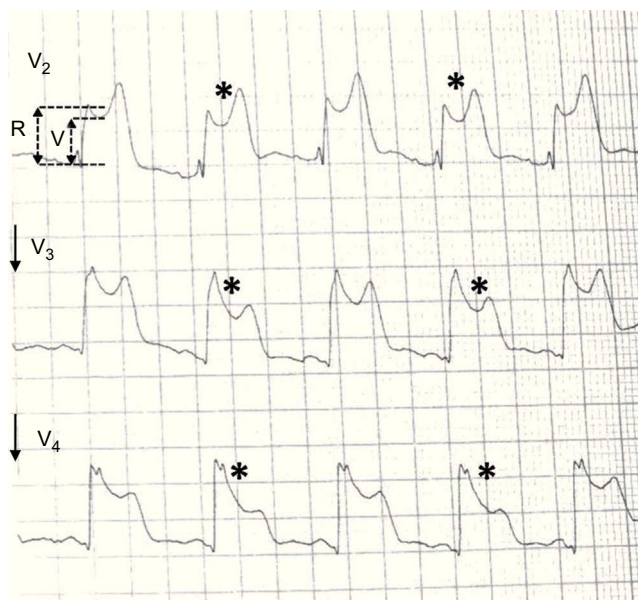


Figura.

VÉASE CONTENIDO RELACIONADO:

<http://dx.doi.org/10.1016/j.recesp.2014.06.011>

Correo electrónico: [grubira@wanadoo.es](mailto:grubira@wanadoo.es)

Full English text available from: [www.revespcardiol.org/en](http://www.revespcardiol.org/en)

<http://dx.doi.org/10.1016/j.recesp.2014.06.012>

0300-8932/© 2014 Sociedad Española de Cardiología. Publicado por Elsevier España, S.L.U. Todos los derechos reservados.