

Electro-Reto

Respuesta al ECG de diciembre de 2014

Response to ECG, December 2014

Pablo Peñafiel Verdú

Unidad de Electrofisiología y Arritmias, Servicio de Cardiología, Hospital Clínico Universitario Virgen de la Arrixaca, Murcia, España



Se observa una taquicardia de QRS ancho y una actividad auricular disociada ([figura, flechas](#)). Se trata, por lo tanto, de taquicardia ventricular y taquicardia auricular disociada. Además, en el ECG completo que se mostró al plantear el Electro-Reto, se observa que la taquicardia ventricular cede espontáneamente y se reinicia tras dos latidos de QRS estrecho de taquicardia auricular.

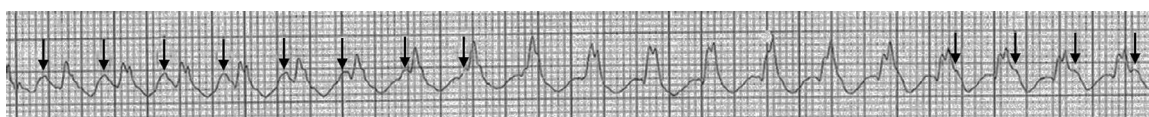


Figura.

VÉASE CONTENIDO RELACIONADO:

<http://dx.doi.org/10.1016/j.recesp.2014.06.017>

Correo electrónico: pablopenafielv@gmail.com

Full English text available from: www.revespcardiol.org/en

<http://dx.doi.org/10.1016/j.recesp.2014.06.018>

0300-8932/© 2014 Sociedad Española de Cardiología. Publicado por Elsevier España, S.L.U. Todos los derechos reservados.