

Artículo original

Estudio aleatorizado de comparación de la cobertura de los *struts* de los *stents* tras la intervención coronaria percutánea guiada por angiografía y la guiada por tomografía de coherencia óptica



Jung-Sun Kim^{a,b}, Dong-Ho Shin^{a,b}, Byeong-Keuk Kim^{a,b}, Young-Guk Ko^{a,b}, Donghoon Choi^{a,b}, Yangsoo Jang^{a,b,c} y Myeong-Ki Hong^{a,b,c,*}

^a Severance Cardiovascular Hospital, Yonsei University College of Medicine, Seúl, Corea

^b Cardiovascular Institute, Yonsei University College of Medicine, Seúl, Corea

^c Severance Biomedical Science Institute, Yonsei University College of Medicine, Seúl, Corea

Historia del artículo:

Recibido el 7 de mayo de 2014

Aceptado el 3 de julio de 2014

On-line el 6 de diciembre de 2014

Palabras clave:

Tomografía de coherencia óptica

Stent liberador de fármaco

Enfermedad coronaria

RESUMEN

Introducción y objetivos: Los efectos beneficiosos clínicos de la intervención coronaria percutánea guiada por tomografía de coherencia óptica no están claros. Por ello en este estudio se intenta evaluar la influencia del uso de la guía de tomografía de coherencia óptica en la cobertura de los *struts* de los *stents* tras el implante de *stents* liberadores de fármacos.

Métodos: Se asignó aleatoriamente a 101 pacientes con 105 lesiones a tratamiento de intervención coronaria percutánea guiada por tomografía de coherencia óptica (n = 51 lesiones de 50 pacientes) o por angiografía (n = 54 lesiones de 51 pacientes), y se les realizó un examen de seguimiento por tomografía de coherencia óptica a los 6 meses del implante de un *stent* liberador de zotarolimus. Los objetivos principal y secundario eran el porcentaje de *struts* no cubiertos y con mala aposición, respectivamente, en el seguimiento realizado a los 6 meses con tomografía de coherencia óptica.

Resultados: El porcentaje de *struts* no cubiertos fue significativamente inferior en el grupo de tomografía de coherencia óptica (el $1,60 \pm 1,84\%$ [mediana, 1,06%] frente al $4,51 \pm 5,43\%$ [mediana, 2,38%]; p = 0,0004) en el seguimiento realizado a los 6 meses. La incidencia de *stents* con $\geq 5,9\%$ de *struts* no cubiertos fue también significativamente inferior en el grupo de tomografía de coherencia óptica (2 pacientes [3,9%] frente a 14 [25,9%]; p = 0,002). El porcentaje de *struts* con mala aposición fue significativamente inferior en el grupo de tomografía de coherencia óptica (el $0,19 \pm 0,51\%$ [mediana, 0,0%] frente al $0,98 \pm 2,53\%$ [mediana, 0,0%]; p = 0,027).

Conclusiones: La intervención coronaria percutánea guiada por tomografía de coherencia óptica redujo significativamente la incidencia de *struts* de *stents* no cubiertos a los 6 meses, en comparación con la intervención coronaria percutánea guiada por angiografía. Estos resultados indican que la intervención coronaria percutánea guiada por tomografía de coherencia óptica tiene un efecto beneficioso en cobertura de los *struts* de los *stents* liberadores de fármacos.

© 2014 Sociedad Española de Cardiología. Publicado por Elsevier España, S.L.U. Todos los derechos reservados.

Randomized Comparison of Stent Strut Coverage Following Angiography- or Optical Coherence Tomography-guided Percutaneous Coronary Intervention

ABSTRACT

Introduction and objectives: The clinical benefits of optical coherence tomography-guided percutaneous coronary intervention are unclear. Therefore, in this study we sought to evaluate the impact of optical coherence tomography guidance on stent strut coverage following drug-eluting stent implantation.

Methods: A total of 101 patients in 105 lesions were randomly assigned to receive percutaneous coronary intervention under either optical coherence tomography guidance (n = 51 lesions of 50 patients) or angiography guidance (n = 54 lesions of 51 patients), and underwent a follow-up optical coherence tomography examination 6 months after zotarolimus-eluting stent implantation. The primary and secondary end points were the percentage of uncovered and malapposed struts, respectively, on 6-month follow-up optical coherence tomography.

Results: The percentage of uncovered struts was significantly lower in the optical coherence tomography-guided arm (1.60% [1.84%], [median, 1.06%] vs 4.51% [5.43%] [median, 2.38%];

Keywords:

Optical coherence tomography

Drug-eluting stent

Coronary disease

VÉASE CONTENIDO RELACIONADO:

<http://dx.doi.org/10.1016/j.recesp.2014.09.016>, Rev Esp Cardiol. 2015;68:175–8.

* Autor para correspondencia: Division of Cardiology, Severance Cardiovascular Hospital, Yonsei University College of Medicine, 250 Seongsanno, Seodaemun-gu, Seoul 120-752, Corea.

Correo electrónico: mkhong61@yuhs.ac (M.-K. Hong).

<http://dx.doi.org/10.1016/j.recesp.2014.07.026>

0300-8932/© 2014 Sociedad Española de Cardiología. Publicado por Elsevier España, S.L.U. Todos los derechos reservados.

$P = .0004$) at 6-month follow-up. The incidence of stents with $\geq 5.9\%$ uncovered struts was also significantly lower in the optical coherence tomography-guided arm (2 patients [3.9%] vs 14 patients [25.9%]; $P = .002$). In addition, the percentage of malapposed struts was significantly lower in the optical coherence tomography-guided arm (0.19% [0.51%] [median, 0.0%] vs 0.98% [2.53%] [median, 0.0%]; $P = .027$).

Conclusions: Optical coherence tomography-guided percutaneous coronary intervention significantly reduced the incidence of uncovered stent struts at 6 months compared to angiography-guided percutaneous coronary intervention. These findings suggest that optical coherence tomography-guided percutaneous coronary intervention has a beneficial effect on drug-eluting stent strut coverage.

Full English text available from: www.revespcardiol.org/en

© 2014 Sociedad Española de Cardiología. Published by Elsevier España, S.L.U. All rights reserved.

Abreviaturas

ICP: intervención coronaria percutánea
IVUS: ecografía intravascular
OCT: tomografía de coherencia óptica
SLF: *stent* liberador de fármaco

INTRODUCCIÓN

El retraso en la cicatrización vascular y endotelial se asocia a la trombosis del *stent* tras el implante de *stents* liberadores de fármacos (SLF) en los estudios anatomopatológicos^{1,2}. La evaluación de alta resolución *in vivo* de los *struts* de los *stents*³ mediante tomografía de coherencia óptica (OCT) muestra que los *struts* no cubiertos se asocian a trombosis tardía del *stent* tras el implante de SLF^{4,5}. En estudios previos se ha puesto de relieve que una mala aposición aguda del *stent* puede ser causa de una mala aposición persistente y de que haya *struts* de *stent* no cubiertos en los exámenes de seguimiento^{6,7}. En comparación con la ecografía intravascular (IVUS), la OCT de alta resolución aporta una mejor visualización de la aposición de los *struts* de los *stents* en la pared vascular. Con objeto de determinar si esta mejor evaluación de la aposición de los *struts* se asocia a una mejora de la cobertura de los *struts* del *stent*, se llevó a cabo un estudio prospectivo y aleatorizado para comparar la cobertura de los *struts* en el seguimiento del implante de SLF guiado por OCT y por angiografía.

MÉTODOS

Población en estudio

Este estudio es un ensayo prospectivo, abierto, aleatorizado y unicéntrico, registrado en ClinicalTrials.gov (NCT01869842). Se incluyó a un total de 117 pacientes con 124 lesiones coronarias entre diciembre de 2011 y diciembre de 2012, y se los asignó aleatoriamente a implante de *stent* liberador de zotarolimus (Endeavor ResoluteTM, Medtronic Cardiovascular; Santa Rosa, California, Estados Unidos) guiado por OCT o angiografía. Los criterios de inclusión fueron: a) edad ≥ 20 años y al menos una lesión coronaria significativa (estenosis $\geq 70\%$ del diámetro en una estimación visual) y *de novo*, y b) una arteria coronaria nativa con diámetro del vaso de referencia de 2,5-4,0 mm que pudiera cubrirse con un solo *stent*. Los criterios de exclusión fueron: a) negativa a participar; b) participación en otros protocolos de estudio; c) lesiones con una afección significativa u oclusión total de la coronaria principal izquierda; d) lesiones en un vaso injertado, trombosis o lesiones de bifurcación que requirieran dos *stents*; e) fracción de eyección $\leq 30\%$; f) alergia a los antiagregantes plaquetarios o al medio de contraste; g) insuficiencia renal conocida, con creatinina basal $\geq 2,0$ mg/dl

o enfermedad renal terminal; h) esperanza de vida < 1 año; i) tratamiento de otro vaso con SLF en los 3 meses previos; j) presencia de un *stent* con solapamiento o un *stent* largo (> 30 mm); k) lesión con calcificación visible en la angiografía, y l) mujeres con embarazo en curso o fértiles. Durante el mismo periodo de estudio, se realizó una intervención coronaria percutánea (ICP) a 1.300 pacientes. De ellos, se excluyó a 1.183. Rechazaron la participación 25 pacientes, 405 estaban participando en otros protocolos de estudios y 753 cumplían los demás criterios: afección de la coronaria principal izquierda en 75, oclusión total crónica en 55, afección de vaso injertado en 23, lesión trombótica con oclusión total en 125, lesiones de bifurcación que requerían dos *stents* en 45, fracción de eyección $< 30\%$ en 48, insuficiencia renal crónica (creatinina ≥ 2 mg/dl) en 92, lesión larga (*stent* > 30 mm) o *stents* con solapamiento en 135, y anatomía no apropiada para la técnica de OCT en 155. Este estudio aleatorizado recibió la aprobación del consejo de revisión interno de nuestro instituto y se obtuvo el consentimiento por escrito de todos los pacientes incluidos.

Aleatorización y procedimientos del estudio

Se incluyó en la asignación aleatoria a todos los participantes en el estudio que cumplían los criterios de inclusión en una proporción 1:1, mediante un sistema de respuesta interactiva a través de internet, a los grupos de ICP guiada por OCT y guiada por angiografía. Para mantener el equilibrio entre las dos estrategias, la asignación aleatoria se estratificó según la presencia de diabetes mellitus y síndrome coronario agudo y la longitud y el diámetro estimado del implante prospectivo del SLF. Todos los pacientes recibieron a menos 75 mg de ácido acetilsalicílico y una dosis de carga de 300 mg de clopidogrel al menos 12 h antes de la ICP. Se administró heparina no fraccionada según se necesitara para mantener un tiempo de coagulación activado > 250 s. Todas las ICP se llevaron a cabo según las técnicas estándares actuales. En el grupo de ICP guiada por OCT, se realizó una posdilatación adyuvante a criterio del operador, según los resultados de la OCT. En el grupo de ICP guiada por angiografía, la optimización del *stent*, incluida la posdilatación adyuvante, se basó en una estimación visual de los resultados angiográficos, y el éxito de la intervención se definió como una estenosis residual $\leq 20\%$ según la estimación visual después de implantar el *stent*. El tratamiento tras la intervención incluyó terapia antiagregante plaquetaria combinada doble con 100 mg/día de ácido acetilsalicílico y 75 mg/día de clopidogrel durante 12 meses.

Análisis de angiografía coronaria cuantitativa

Se realizó un análisis de angiografía coronaria cuantitativa antes y después de implantar el *stent* y en el seguimiento a los 6 meses mediante un sistema *off-line* de angiografía coronaria cuantitativa (CASS system, Pie Medical Instruments; Maastricht,

Países Bajos) en un laboratorio central independiente (Cardiovascular Research Center, Seúl, Corea). Los diámetros del vaso de referencia y de la luz mínima se obtuvieron mediante comparación con el catéter guía a partir de fotogramas diastólicos en una sola imagen igualada que mostraba el diámetro luminal mínimo más bajo: se evaluaron angiografías obtenidas tras la ICP y en el seguimiento utilizando la misma proyección. La ganancia aguda se definió como la diferencia entre el diámetro luminal mínimo antes y después de la intervención. La pérdida tardía se definió como el cambio del diámetro luminal mínimo entre la evaluación realizada tras la intervención y en el seguimiento.

Imagen de tomografía de coherencia óptica y su análisis

Después de la intervención y en el seguimiento realizado a los 6 meses de la ICP, se obtuvieron exploraciones de OCT de la lesión diana con un sistema de OCT de dominio de frecuencia (C7-XR OCT imaging system, LightLab Imaging, Inc., St. Jude Medical; St. Paul, Minnesota, Estados Unidos). En este estudio, se registraron imágenes transversales de OCT a 100 fps mientras se retraía un catéter a una velocidad de 20 mm/s dentro de la vaina de obtención de imagen estacionaria. Todas las imágenes de OCT se analizaron en el laboratorio central (Cardiovascular Research Center) por evaluadores independientes que no conocían la identidad de los pacientes.

Se analizaron imágenes de OCT en cortes transversales a intervalos de 1 mm. Se midieron las áreas de corte transversal del *stent* y de la luz, y se determinó el área de corte transversal de la hiperplasia de neointima mediante la diferencia entre el área de corte transversal del *stent* y la luminal. En este estudio se presentan los valores de media y mediana. El grosor de la hiperplasia de neointima se determinó mediante la distancia entre la superficie endoluminal de la neointima y el *strut*, y se definió *strut* no cubierto por un grosor de la hiperplasia de neointima de $0 \mu\text{m}$ ⁸. La mala aposición de un *strut* de *stent* liberador de zotarolimus se definió como una separación de la pared vascular $\geq 110 \mu\text{m}$ (grosor del *strut* de *stent*, $91 \mu\text{m}$ + grosor de polímero abluminal, $6 \mu\text{m}$, teniendo en cuenta el artefacto de *blooming*). Las proporciones de *struts* no cubiertos o con mala aposición se identificaron en los cortes transversales de la OCT y se expresaron como porcentaje del total de *struts* visibles en el examen. Además, los *struts* no cubiertos asociados a eventos adversos cardiovasculares mayores, como muerte cardiovascular, infarto de miocardio no mortal y trombosis del *stent*, se subclasificaron en función del grado de cobertura del *strut* descrito (cobertura favorable, $< 5,9\%$ no cubierto; cobertura desfavorable, $\geq 5,9\%$ no cubierto)⁹. Los *struts* con cualquier grado de mala aposición se subclasificaron en mala aposición del *stent* persistente, resuelta o tardía, según el cambio de la mala aposición visible en las imágenes correspondientes obtenidas en la OCT después de la intervención y en el seguimiento¹⁰. Los trombos en el *stent* se definieron como masas irregulares con protrusión al interior de la luz $> 250 \mu\text{m}$ en el punto de máximo grosor¹¹.

Variables de valoración del estudio y seguimiento clínico

El seguimiento clínico se llevó a cabo 1, 3, 6 y 12 meses después de realizada la ICP; el seguimiento mediante angiografía y OCT se llevó a cabo a los 6 meses. El objetivo principal fue el porcentaje de *struts* no cubiertos en las evaluaciones mediante OCT en el seguimiento realizado a los 6 meses. Las variables de valoración secundarias fueron: a) la presencia de *struts* con mala aposición en el seguimiento de OCT realizado a los 6 meses; b) la frecuencia en 12 meses de eventos adversos cardíacos mayores, definidos como el conjunto de eventos de muerte cardíaca, infarto de miocardio no

mortal o necesidad de revascularización de la lesión diana, y c) la trombosis del *stent* a los 12 meses, según la definición del *Academic Research Consortium*¹².

Análisis estadístico

Este estudio se diseñó para comparar a los 6 meses de seguimiento la cobertura de los *struts* con ICP guiada por OCT y la ICP guiada por angiografía. La hipótesis era que la mejora de la aposición del *stent* asociada al uso de OCT de alta resolución podría reducir la incidencia de *struts* no cubiertos en un 50% en la OCT de seguimiento a los 6 meses, en comparación con lo obtenido al utilizar la ICP guiada por angiografía. Partiendo del supuesto de una incidencia del $4,8 \pm 4,3\%$ de *struts* no cubiertos en el seguimiento a los 6 meses, con base en nuestros estudios previos de *stents* liberadores de zotarolimus a los 3 meses (6,2%) y a los 9 meses (3,4%)^{13,14}, un tamaño muestral de 51 pacientes en cada grupo debía proporcionar una potencia estadística del 80% y un error alfa del 5%. Considerando un 10% de pérdidas y exclusiones por mala calidad de la imagen de OCT, eran necesarios 114 pacientes para el estudio. El análisis estadístico se llevó a cabo con el programa informático Statistical Analysis System (SAS 9.1.3., SAS Institute; North Carolina, Estados Unidos). Las variables discretas se presentan como número y porcentaje y se compararon con la prueba de la χ^2 o con la prueba exacta de Fisher. Las variables continuas se presentan en forma de media \pm desviación estándar (mediana) y se compararon mediante la prueba de la *t* de Student. En el caso de distribuciones asimétricas, se utilizó una prueba no paramétrica. Se aplicó un modelo lineal jerárquico para el problema de la agrupación. Concretamente, los datos correspondientes a lesiones, áreas transversales y *struts* se modelizaron para cada paciente como una variable de efectos aleatorios. Con este modelado se pudo controlar los problemas de agrupación y correlación. Si había variables agrupadas con distribuciones no normales, se integraron los resultados del modelo lineal jerárquico con un análisis no paramétrico. Se consideró estadísticamente significativo un valor de $p < 0,05$.

RESULTADOS

Se incluyó a 117 pacientes con 124 lesiones coronarias en la asignación aleatoria a los grupos de tratamiento con ICP guiada por OCT ($n = 58$) e ICP guiada por angiografía ($n = 59$). Se realizó una OCT después de la intervención a 56 pacientes (59 lesiones) del grupo de ICP guiada por OCT, que reveló que el catéter de OCT no había superado las lesiones en 2 pacientes (2 lesiones). En el grupo de ICP guiada por OCT, 50 pacientes (51 lesiones) fueron objeto de seguimiento a los 6 meses, en comparación con 51 pacientes (54 lesiones) del grupo de ICP guiada por angiografía; 10 pacientes rechazaron la angiografía coronaria de seguimiento; 1 paciente presentó reestenosis en el *stent* con gran estrechamiento; 1 paciente tuvo una trombosis subaguda en el *stent*; el catéter de OCT no superó las lesiones tratadas con *stent* en 2 pacientes. En la figura 1 se presenta el diagrama general del estudio. Las características basales de los pacientes eran comparables en los dos grupos de tratamiento (tabla 1). La posdilatación adyuvante fue más frecuente en el grupo de ICP guiada por OCT (el 51,0 frente al 27,8%; $p = 0,03$). Sin embargo, no se aplicó un tratamiento adicional en los casos de trombos de pequeño tamaño detectados en la OCT o de prolapso tisular y disecciones menores en los bordes. En total, se evaluó mediante OCT a 101 pacientes (105 lesiones) en el seguimiento, y no hubo complicaciones graves durante la intervención. En la tabla 2 se resumen los resultados de la serie de OCT.

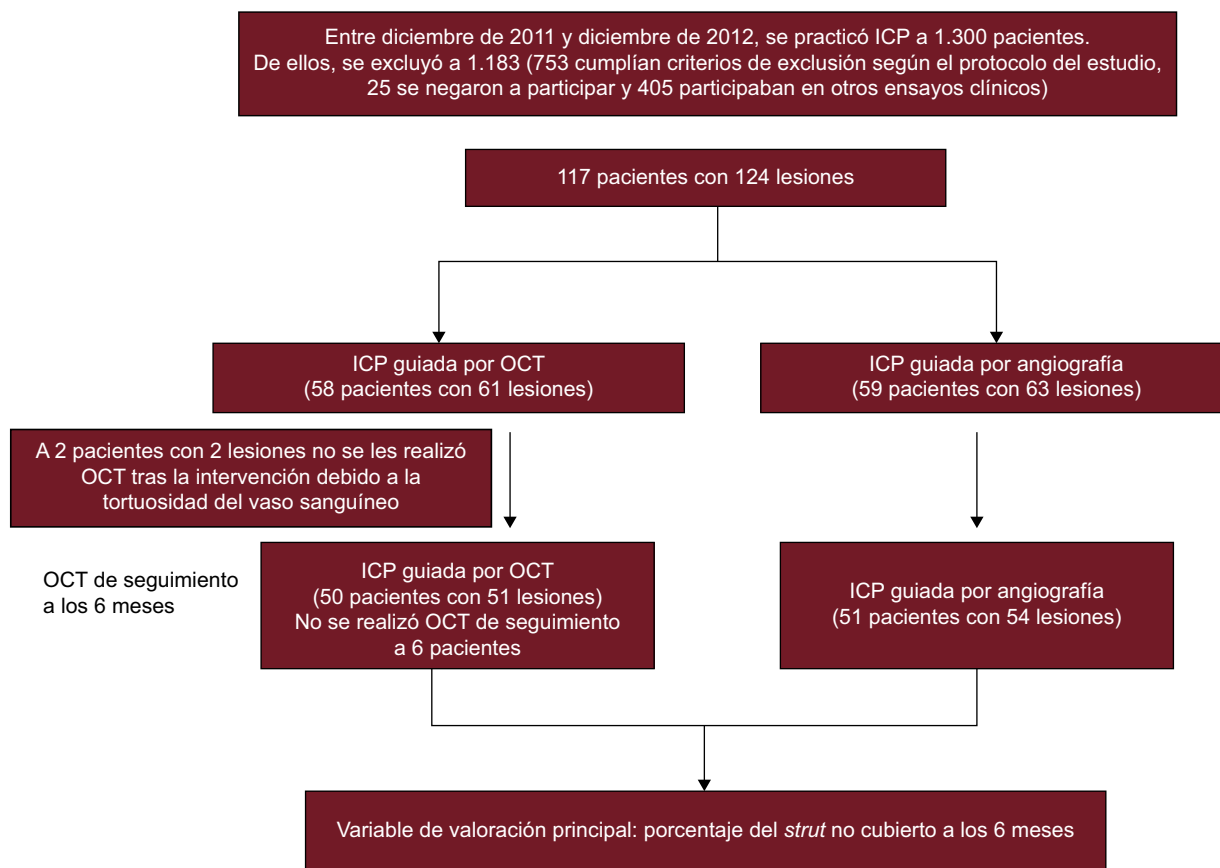


Figura 1. Diagrama de flujo del estudio. ICP: intervención coronaria percutánea; OCT: tomografía de coherencia óptica.

En el grupo de ICP guiada por OCT, la incidencia de *struts* con mala aposición y lesiones con algún *strut* con mala aposición era del 3,3 y el 66,1% (39 de 59), respectivamente, inmediatamente después de la intervención de cualificación para el estudio. El porcentaje de *struts* no cubiertos a los 6 meses era significativamente inferior con la guía por OCT (el $1,60 \pm 1,84\%$ [mediana, 1,06%] frente al $4,51 \pm 5,43\%$ [mediana, 2,38%] de la angiografía; $p = 0,0004$). En la **figura 2** se muestran algunos ejemplos representativos del seguimiento mediante angiografía y OCT en los grupos tratados con ICP guiada por OCT e ICP guiada por angiografía. La angiografía no permite detectar la cobertura de los *struts*. Además, la cobertura de estos fue más favorable en los casos tratados con ICP guiada por OCT, con independencia de la forma de presentación clínica o la presencia de diabetes mellitus (**figura 3**). En el seguimiento realizado a los 6 meses con OCT, la incidencia de una cobertura de *struts* desfavorable ($\geq 5,9\%$ de los *struts* no cubiertos) fue significativamente inferior en el grupo tratado con ICP guiada por OCT (2 [3,9%] frente a 14 pacientes [25,9%]; $p = 0,002$) (**figura 4**), al igual que ocurrió con el porcentaje de *struts* con mala aposición (el $0,19 \pm 0,51\%$ [mediana, 0,0%] frente al $0,98 \pm 2,53\%$ [mediana, 0,0%]; $p = 0,027$).

Se completó el seguimiento clínico de 1 año de todos los pacientes participantes. No hubo diferencias significativas en los eventos adversos cardiacos mayores (2 de 58 [3,4%] en el grupo de OCT frente a 3 de 59 [5,1%] en el grupo de angiografía). Se produjo una trombosis del *stent* en un paciente del grupo de angiografía 2 días después del implante; se llevó a cabo revascularización de la lesión diana en 4 pacientes (2 tratados con ICP guiada por OCT y 2 con ICP guiada por angiografía). De estos 5 pacientes, no se realizó la evaluación con OCT de seguimiento a los 6 meses al paciente con trombosis del *stent*, y en uno de los pacientes con ICP

guiada por OCT sometidos a revascularización de la lesión diana, no se pudo superar con el catéter de OCT la lesión, muy estenotizada.

DISCUSIÓN

Este estudio prospectivo y aleatorizado de comparación de ICP guiada por OCT frente a ICP guiada por angiografía indica que la guía de OCT se asocia a un resultado significativamente mejor en cuanto a la cobertura de los *struts* y la aposición del *stent* a los 6 meses. Además, la incidencia de *stents* con una cobertura desfavorable de los *struts* ($\geq 5,9\%$ de *struts* no cubiertos) fue significativamente inferior tras la ICP guiada por OCT en comparación con la guiada por angiografía. El uso de posdilatación adyuvante fue más frecuente en el grupo de ICP guiada por OCT. Estos resultados indican que la ICP guiada por OCT tiene efecto beneficioso en cuanto a la cobertura de los *struts* de los *stents*.

Aunque la guía de angiografía se utiliza ampliamente en la realización de las ICP, este método tiene poca capacidad para evaluar con exactitud el tamaño del vaso, la longitud de la lesión, la expansión del *stent*, la mala aposición y las complicaciones tras el implante del *stent*¹⁵. La IVUS se introdujo para superar esas limitaciones de la guía por angiografía, y puede ser útil en las intervenciones coronarias complejas como las que se realizan sobre la coronaria principal izquierda, una bifurcación o lesiones largas y difusas¹⁶⁻¹⁹. La resolución de la IVUS es de 100 μm en el plano axial y de 200-250 μm en el plano lateral, mientras que la resolución de la OCT es ~ 10 veces mayor (10-15 μm) y basta para visualizar los diversos *struts* del *stent* y las estructuras vasculares más detalladamente. En consonancia con ello, la cobertura de

Tabla 1
Características de los pacientes

	ICP guiada por OCT	ICP guiada por angiografía	p
Pacientes (n)	50	51	
Edad (años)	58,8 ± 10,8	61,6 ± 9,7	0,27
Varones	39 (78,0)	37 (72,5)	0,52
Hipertensión	27 (54,0)	25 (49,0)	0,62
Diabetes mellitus	16 (32,0)	16 (31,4)	0,95
Dislipemia	33 (66,0)	37 (72,5)	0,48
Tabaquismo actual	16 (32,0)	15 (29,4)	0,78
Infarto de miocardio previo	3 (6,0)	8 (2,0)	0,36
FEVI (%)	64,2 ± 7,4	63,6 ± 8,6	0,56
Forma de presentación clínica			0,94
<i>Angina estable</i>	31 (62,0)	31 (60,8)	
<i>Síndrome coronario agudo</i>	19 (38,0)	20 (39,2)	
Lesiones diana largas (n)	51	54	
<i>Arterias coronarias</i>			
Arteria descendente anterior izquierda	31 (60,8)	30 (55,6)	
Arteria circunfleja izquierda	11 (21,6)	14 (25,9)	0,84
Arteria coronaria derecha	9 (17,6)	10 (18,5)	
<i>Lesión B2 o C</i>	48 (94,1)	52 (96,3)	0,67
<i>Longitud de la lesión (mm)</i>	16,1 ± 3,9	15,8 ± 4,6	0,71
<i>Diámetro del stent (mm)</i>	3,2 ± 0,5	3,2 ± 0,4	0,93
<i>Longitud del stent (mm)</i>	18,0 ± 3,9	17,6 ± 4,3	0,80
<i>Posdilatación adyuvante</i>	26 (51,0)	15 (27,8)	0,03
<i>Tamaño de balón adyuvante (mm)</i>	3,35 ± 0,54	3,33 ± 0,40	0,93
<i>Presión de hinchado máxima (atm)</i>	16,1 ± 3,0	16,3 ± 3,8	0,85
<i>Diámetro del vaso de referencia (mm)</i>	3,08 ± 0,52	3,23 ± 0,57	0,16
<i>Cociente balón/arteria</i>	1,10 ± 0,14	1,03 ± 0,11	0,01
<i>Diámetro luminal mínimo (mm)</i>			
Antes de la intervención	0,96 ± 0,45	0,92 ± 0,44	0,66
Después de intervención	2,99 ± 0,47	3,01 ± 0,48	0,85
Seguimiento a los 6 meses	2,68 ± 0,52	2,78 ± 0,44	0,33
<i>Ganancia aguda (mm)</i>	2,03 ± 0,53	2,09 ± 0,63	0,62
<i>Pérdida tardía (mm)</i>	0,31 ± 0,33	0,24 ± 0,26	0,21

ICP: intervención coronaria percutánea; FEVI: fracción de eyección del ventrículo izquierdo; OCT: tomografía de coherencia óptica.

Salvo otra indicación, los datos expresan n (%) o media ± desviación estándar.

neointima fue visible en el 99,9% de los *struts* de *stents* empleando OCT, en comparación con solo un 25,8% con la IVUS, ya que una parte considerable de la neointima tiene un grosor < 100 μm, es decir, inferior a la resolución de la IVUS²⁰. A pesar de ello, son pocos los estudios prospectivos que han evaluado los posibles beneficios de la ICP guiada por OCT.

Partiendo de un análisis de muestras de autopsia, se ha propuesto que la endotelización incompleta y la cobertura de neointima en los *struts* de los SLF son factores de riesgo anatomopatológicos significativos para la trombosis del *stent*^{1,2}, y los estudios de OCT y de angioscopia han identificado una correlación significativa entre los *struts* no cubiertos y los trombos intracoronarios subclínicos^{21,22}. Además, los resultados de un reciente estudio retrospectivo de casos y controles que utilizó OCT indican que la longitud de los *struts* no cubiertos es un significativo factor de riesgo de trombosis del *stent* tardía⁵. Además, estudios recientes de este grupo han intentado identificar la utilidad de los valores umbral de *struts* no cubiertos que mejor predicen una evolución clínica adversa (muerte cardiovascular, infarto de miocardio y trombosis en el *stent*) después del implante de SLF. Durante una mediana de 851 [intervalo intercuartílico, 488-1.215] días después del examen de OCT, se produjeron eventos clínicos en

6 de 489 pacientes (4 trombosis de *stent* definitivas y 2 muertes súbitas cardíacas); el estudio propuso que el mejor valor de corte del porcentaje de *struts* no cubiertos para predecir eventos cardiovasculares era el del 5,9%, con una sensibilidad del 83,3% y una especificidad del 70,3%⁹. Por consiguiente, la identificación de técnicas útiles para mejorar el grado de cobertura de los *struts* puede traducirse en una disminución de la incidencia de eventos adversos cardiovasculares y trombos intracoronarios durante el seguimiento. Dado que la mala aposición aguda del *stent* se asocia a un retraso en la cobertura de los *struts* de los *stents* liberadores de sirolimus a los 10 meses⁶, minimizar la mala aposición aguda de los *stents* puede reducir la tasa de *stents* no cubiertos posterior.

En el presente estudio se ha evaluado esta hipótesis empleando la guía por OCT para optimizar la aposición del *stent* y una evaluación de la cobertura de los *struts* a los 6 meses. El principal hallazgo fue que el porcentaje de *struts* no cubiertos era significativamente inferior en el grupo tratado con ICP guiada por OCT que en el de ICP guiada por angiografía (el 1,60 ± 1,84% frente al 4,51 ± 5,43%; p = 0,0004) en el seguimiento realizado a los 6 meses. La proporción de *struts* no cubiertos y el grosor de la hiperplasia de neointima utilizando la guía por angiografía en el presente estudio fueron comparables a lo señalado en estudios

Tabla 2

Evaluación de los *stents* por tomografía de coherencia óptica inmediatamente después de la intervención y en el seguimiento a los 6 meses

	ICP guiada por OCT (después de la intervención)	ICP guiada por OCT (seguimiento)	ICP guiada por angiografía (seguimiento)	p*
Lesiones analizadas (n)	59 (96,7)	51 (83,6)	54 (85,7)	
Tiempo hasta la OCT de seguimiento (días)	—	202 ± 36	200 ± 31	0,601
Total de <i>struts</i> analizables (n)	12.547	10.824	11.201	—
Grosor medio de HNI (µm)	—	102,7 ± 67,3 [77,6]	96,0 ± 108,8 [69,1]	0,793
<i>Strut</i> no cubierto (%)	—	1,60 ± 1,84 [1,06]	4,51 ± 5,43 [2,38]	0,0004
<i>Strut</i> con mala aposición (%)	3,30 ± 4,40	0,19 ± 0,51 [0,00]	0,98 ± 2,53 [0,00]	0,027
<i>Struts</i> con mala aposición y no cubiertos (%)	—	0,07 ± 0,29 [0,00]	0,40 ± 1,33 [0,00]	0,082
Total de cortes transversales (n)	1.041	912	944	
AT media del <i>stent</i> (mm ²)	7,95 ± 2,42	8,01 ± 2,27	7,84 ± 2,54	0,780
AT media de la luz (mm ²)	7,71 ± 2,32	7,17 ± 2,27	7,17 ± 2,38	0,947
Área mínima del <i>stent</i> (mm ²)	6,66 ± 2,18	6,57 ± 1,96	6,61 ± 2,27	0,915
AT media de HNI (mm ²)	—	0,84 ± 0,61 [0,57]	0,67 ± 0,53 [0,51]	0,155
AT porcentual media de HNI (%)	—	11,10 ± 8,60 [7,80]	08,70 ± 5,40 [7,52]	0,103
Corte transversal con algún <i>strut</i> no cubierto (%)	—	14,00 ± 15,00 [9,09]	28,0 ± 25,30 [21,30]	< 0,001
Corte transversal con <i>strut</i> no cubierto > 0,3 (%)	—	0,1 ± 0,1 [0,0]	2,3 ± 5,5 [0,0]	0,007
Corte transversal con algún <i>strut</i> con mala aposición (%)	14,5 ± 15,3	1,8 ± 4,8 [0,0]	6,9 ± 16,0 [0,0]	0,026
Longitud máxima de <i>struts</i> con mala aposición (mm)	0,73 ± 1,07 [0,20]	0,10 ± 0,35 [0,00]	0,53 ± 2,25 [0,00]	0,17
AT máxima de luz fuera del <i>stent</i> (mm ²)	0,79 ± 0,67 [0,59]	0,36 ± 0,52 [0,19]	0,46 ± 0,59 [0,25]	0,35
Distancia máxima de mala aposición (µm)	183 ± 14 [160]	43 ± 97 [0]	128 ± 224 [0]	0,01
Presencia de trombos en el <i>stent</i>	—	0 (0)	0 (0)	1,000
Mala aposición del <i>stent</i>	35 (68,6)	9 (17,6)	18 (33,3)	0,07
Persistente	—	9	—	
Resuelta	—	26	—	
Adquisición tardía	—	0	—	

AT: área transversal; ICP: intervención coronaria percutánea; HNI: hiperplasia de neointima; OCT: tomografía de coherencia óptica.

Los valores se presentan como n (%) o media ± desviación estándar [mediana].

* Valores de p para la comparación de intervención coronaria percutánea guiada por tomografía de coherencia óptica frente a intervención coronaria percutánea guiada por angiografía en el seguimiento a los 6 meses.

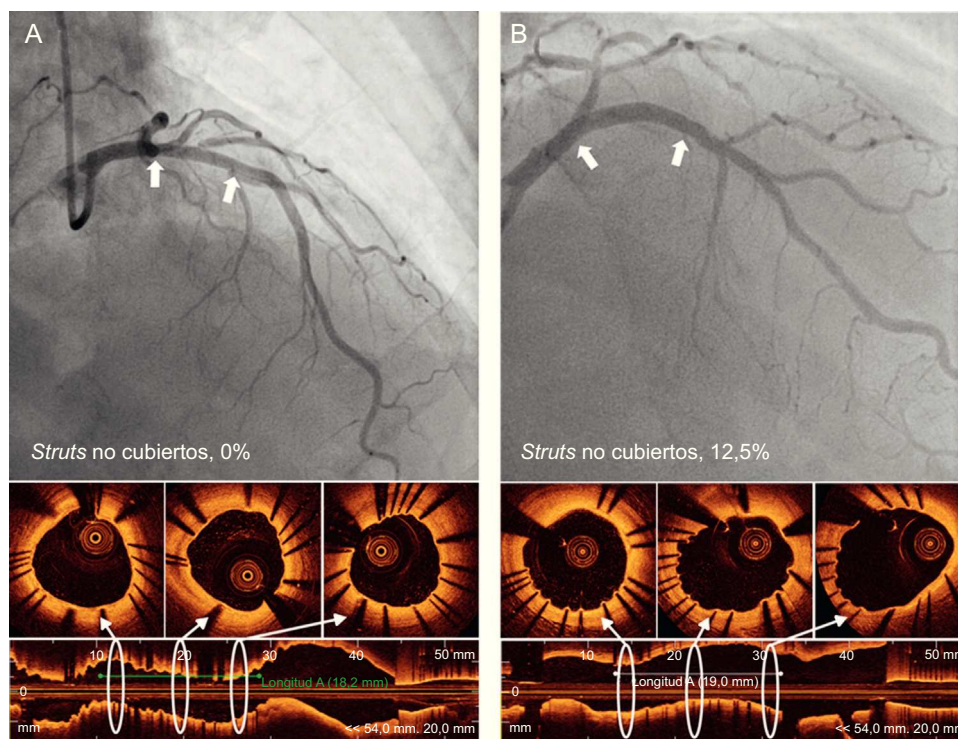


Figura 2. Imágenes representativas de angiografía y tomografía de coherencia óptica en el seguimiento a los 6 meses de la intervención coronaria percutánea guiada por tomografía de coherencia óptica (A) y guiada por angiografía (B).

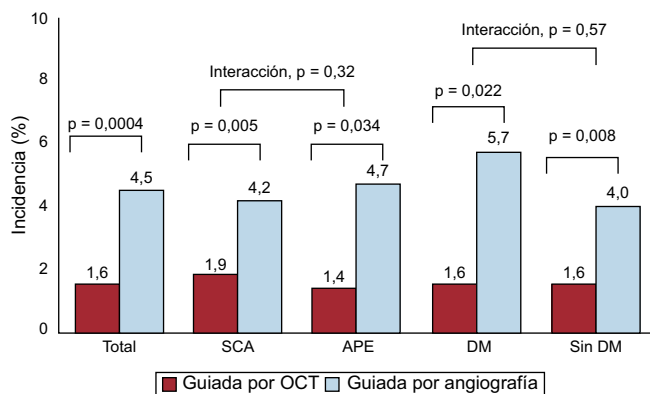


Figura 3. Incidencia de *struts* no cubiertos a los 6 meses, total y en relación con las características de los pacientes. APE: angina de pecho estable; DM: diabetes mellitus; OCT: tomografía de coherencia óptica; SCA: síndrome coronario agudo.

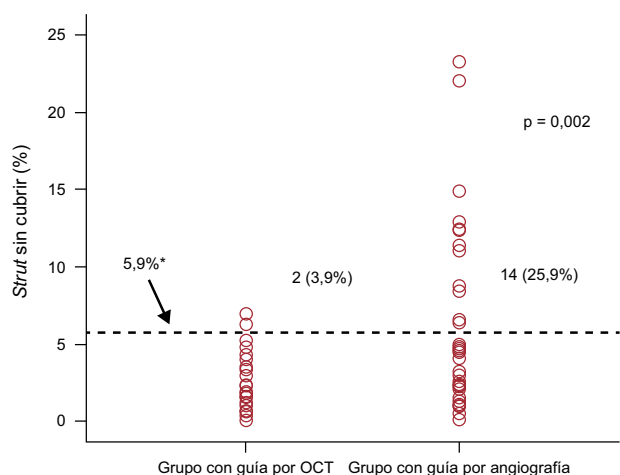


Figura 4. Incidencia y gravedad de los *struts* de *stents* no cubiertos. La frecuencia y la gravedad de los *stents* con cobertura de los *struts* desfavorable ($\geq 5,9\%$) fue significativamente inferior en las evaluaciones guiadas por tomografía de coherencia óptica que con las guías por angiografía. OCT: tomografía de coherencia óptica.

*El valor de corte en el 5,9% se basa en los resultados clínicos indicados por el estudio previo⁹.

previos^{13,14} que utilizaron *stents* liberadores de zotarolimus (el 4,51% a los 6 meses [el 6,2 a los 3 meses y el 3,3 a los 9 meses] y $96 \mu\text{m}$ a los 6 meses [$74 \mu\text{m}$ a los 3 meses y $139 \mu\text{m}$ a los 9 meses] respectivamente). Estas observaciones indicaban que la guía por OCT puede reducir la incidencia de *struts* no cubiertos con menos variabilidad a los 6 meses de implantado el *stent*. Además, la incidencia de cobertura desfavorable de los *struts* fue significativamente inferior en el grupo tratado con ICP guiada por OCT (2 [3,9%] en comparación con 14 pacientes [25,9%]; $p = 0,002$) y el grado de cobertura de los *struts* fue menos variable en el grupo de ICP guiada por OCT. Estos resultados indican que adoptar la guía por OCT durante la ICP asegurará una cobertura de los *struts* uniformemente favorable. La estrategia con guía por OCT puede tener utilidad para reducir la duración del tratamiento antiagregante plaquetario combinado doble después del tratamiento con SLF de lesiones con cobertura de los *struts* favorable²³. Los resultados concuerdan con los datos retrospectivos que indican que la ICP guiada por OCT se asocia a una mejora de los resultados clínicos a los 12 meses a causa de una disminución de las muertes cardíacas y los infartos de miocardio²⁴. Se ha señalado también que la guía por OCT aporta beneficio en otros contextos clínicos cuando se identifica la neoaterosclerosis como causa de la

reestenosis o la trombosis de un *stent*^{25,26}. Tal como se observa al utilizar la guía por IVUS, la OCT aporta información durante la ICP sobre la expansión insuficiente del *stent* y la mala aposición de este, y ello permitió la dilatación con balón adyuvante con más frecuencia en el grupo de ICP guiada por OCT en este estudio (el 51,0 frente al 27,8%; $p = 0,03$).

Limitaciones del estudio

El presente estudio tiene ciertas limitaciones. En primer lugar, no se puede comparar la incidencia de la mala aposición aguda del *stent* asociada a la guía por OCT con la asociada a la guía por angiografía, ya que el examen de OCT posterior a la intervención se llevó a cabo solo en el grupo con ICP guiada por OCT. Además, en este ensayo la posdilatación adyuvante por mala aposición o mala expansión del *stent* no se definió como un criterio específico, sino que se llevó a cabo a criterio del operador. Será necesario investigar los criterios óptimos de OCT para mejorar la cobertura de *struts* de los *stents*, la aposición y los resultados clínicos durante el seguimiento. En segundo lugar, estos resultados solo son informativos respecto a las lesiones simples, ya que se excluyó específicamente a los pacientes con lesiones coronarias complejas—lesiones largas difusas, enfermedades de vasos pequeños ($< 2,5 \text{ mm}$) o grandes ($> 4,0 \text{ mm}$), enfermedad de la coronaria principal izquierda, oclusión total crónica, y lesiones de bifurcación—. En consecuencia, no se puede especular con la posibilidad de que la influencia de la guía por OCT pudiera ser mayor en las lesiones complejas y no es posible recomendar el uso de OCT para todos los pacientes con lesiones simples, ya que todavía no se ha identificado plenamente su relación coste-efectividad. Esto se está investigando actualmente, pero otros estudios previos han señalado ya un posible beneficio clínico de emplear la ICP guiada por OCT^{24,27}. En tercer lugar, solo se han usado *stents* liberadores de zotarolimus y un seguimiento de 6 meses; en consecuencia, debe hacerse con precaución cualquier extrapolación de estos resultados a otros SLF y a seguimientos más largos. Por último, aunque el tamaño muestral era suficiente para evaluar con OCT la cobertura de los *struts* de los *stents* en el seguimiento a los 6 meses, era demasiado bajo para evaluar los resultados clínicos a largo plazo de la ICP guiada por OCT.

CONCLUSIONES

Mediante un estudio prospectivo y aleatorizado, se ha demostrado que la ICP guiada por OCT empleando un SLF produjo una mejora significativa de la cobertura de los *struts* y una disminución de los *struts* con mala aposición en el seguimiento realizado a los 6 meses, en comparación con lo observado con la ICP convencional guiada por angiografía.

FINANCIACIÓN

Este estudio obtuvo financiación del Korea Healthcare Technology R&D Project (Ministerio de Salud, Bienestar y Asuntos Familiares de la República de Corea) (A085012 y A102064), el Korea Health 21 R&D Project (Ministerio de Salud, Bienestar y Asuntos Familiares de la República de Corea) (A085136) y el Cardiovascular Research Center de Seúl.

CONFLICTO DE INTERESES

Ninguno.

BIBLIOGRAFÍA

- Farb A, Burke AP, Kolodgie FD, Virmani R. Pathological mechanisms of fatal late coronary stent thrombosis in humans. *Circulation*. 2003;108:1701–6.
- Finn AV, Joner M, Nakazawa G, Kolodgie F, Newell J, John MC, et al. Pathological correlates of late drug-eluting stent thrombosis: strut coverage as a marker of endothelialization. *Circulation*. 2007;115:2435–41.
- Tearney GJ, Regar E, Akasaka T, Adriaenssens T, Barlis P, Bezerra HG, et al. Consensus standards for acquisition, measurement, and reporting of intravascular optical coherence tomography studies: a report from the International Working Group for Intravascular Optical Coherence Tomography Standardization and Validation. *J Am Coll Cardiol*. 2012;59:1058–72.
- Ko YG, Kim DM, Cho JM, Choi SY, Yoon JH, Kim JS, et al. Optical coherence tomography findings of very late stent thrombosis after drug-eluting stent implantation. *Int J Cardiovasc Imaging*. 2012;28:715–23.
- Guagliumi G, Sirbu V, Musumeci G, Gerber R, Biondi-Zoccai G, Ikejima H, et al. Examination of the in vivo mechanisms of late drug-eluting stent thrombosis findings from optical coherence tomography and intravascular ultrasound imaging. *JACC Cardiovasc Interv*. 2012;5:12–20.
- Ozaki Y, Okumura M, Ismail TF, Naruse H, Hattori K, Kan S, et al. The fate of incomplete stent apposition with drug-eluting stents: an optical coherence tomography-based natural history study. *Eur Heart J*. 2010;31:1470–6.
- Kawamori H, Shite J, Shinke T, Otake H, Matsumoto D, Nakagawa M, et al. Natural consequence of post-intervention stent malapposition, thrombus, tissue prolapse, and dissection assessed by optical coherence tomography at mid-term follow-up. *Eur Heart J Cardiovasc Imaging*. 2013;14:865–75.
- Takano M, Inami S, Jang IK, Yamamoto M, Murakami D, Seimiya K, et al. Evaluation by optical coherence tomography of neointimal coverage of sirolimus-eluting stent three months after implantation. *Am J Cardiol*. 2007;99:1033–8.
- Won H, Shin DH, Kim BK, Mintz GS, Kim JS, Ko YG, et al. Optical coherence tomography derived cut-off value of uncovered stent struts to predict adverse clinical outcomes after drug-eluting stent implantation. *Int J Cardiovasc Imaging*. 2013;29:1255–63.
- Kim BK, Shin DH, Kim JS, Ko YG, Choi D, Jang Y, et al. Optical coherence tomography-based evaluation of malapposed strut coverage after drug-eluting stent implantation. *Int J Cardiovasc Imaging*. 2012;28:1887–94.
- Kume T, Akasaka T, Kawamoto T, Ogasawara Y, Watanabe N, Toyota E, et al. Assessment of coronary arterial thrombus by optical coherence tomography. *Am J Cardiol*. 2006;97:1713–7.
- Cutlip DE, Windecker S, Mehran R, Boam A, Cohen DJ, Van Es GA, et al. Clinical end points in coronary stent trials: a case for standardized definitions. *Circulation*. 2007;115:2344–51.
- Kim JS, Kim BK, Jang IK, Shin DH, Ko YG, Choi D, et al. Comparison of neointimal coverage between zotarolimus-eluting stent and everolimus-eluting stent using Optical Coherence Tomography (COVER OCT). *Am Heart J*. 2012;163:601–7.
- Kim S, Kim JS, Shin DH, Kim BK, Ko YG, Choi D, et al. Comparison of early strut coverage between zotarolimus- and everolimus-eluting stents using optical coherence tomography. *Am J Cardiol*. 2013;111:1–5.
- Mintz GS, Nissen SE, Anderson WD, Bailey SR, Erbel R, Fitzgerald PJ, et al. American College of Cardiology Clinical Expert Consensus Document on Standards for Acquisition, Measurement and Reporting of Intravascular Ultrasound Studies (IVUS). A report of the American College of Cardiology Task Force on Clinical Expert Consensus Documents. *J Am Coll Cardiol*. 2001;37:1478–92.
- Kim JS, Kang TS, Mintz GS, Park BE, Shin DH, Kim BK, et al. Randomized comparison of clinical outcomes between intravascular ultrasound and angiography-guided drug-eluting stent implantation for long coronary artery stenoses. *JACC Cardiovasc Interv*. 2013;6:369–76.
- Kim JS, Hong MK, Ko YG, Choi D, Yoon JH, Choi SH, et al. Impact of intravascular ultrasound guidance on long-term clinical outcomes in patients treated with drug-eluting stent for bifurcation lesions: data from a Korean multicenter bifurcation registry. *Am Heart J*. 2011;161:180–7.
- Park SJ, Kim YH, Park DW, Lee SW, Kim WJ, Suh J, et al. MAIN-COMPARE Investigators. Impact of intravascular ultrasound guidance on long-term mortality in stenting for unprotected left main coronary artery stenosis. *Circ Cardiovasc Interv*. 2009;2:167–77.
- Roy P, Steinberg DH, Sushinsky SJ, Okabe T, Pinto Slottow TL, Kaneshige K, et al. The potential clinical utility of intravascular ultrasound guidance in patients undergoing percutaneous coronary intervention with drug-eluting stents. *Eur Heart J*. 2008;29:1851–7.
- Kim JS, Hong MK, Fan C, Kim TH, Kim JS, Park SM, et al. Evaluation in 3 months duration of neointimal coverage after zotarolimus-eluting stent implantation by optical coherence tomography: the ENDEAVOR OCT trial. *JACC Cardiovasc Interv*. 2009;2:1240–7.
- Kim JS, Hong MK, Fan C, Kim TH, Shim JM, Park SM, et al. Intracoronary thrombus formation after drug-eluting stents implantation: optical coherence tomographic study. *Am Heart J*. 2010;159:278–83.
- Takano M, Ohba T, Inami S, Seimiya K, Sakai S, Mizuno K. Angioscopic differences in neointimal coverage and in persistence of thrombus between sirolimus-eluting stents and bare metal stents after a 6-month implantation. *Eur Heart J*. 2006;27:2189–95.
- Shin DH, Hong MK. Optimal duration of dual antiplatelet therapy after drug-eluting stent implantation. *Expert Rev Cardiovasc Ther*. 2012;10:1273–85.
- Prati F, Di Vito L, Biondi-Zoccai G, Occhipinti M, La Manna A, Tamburino C, et al. Angiography alone versus angiography plus optical coherence tomography to guide decision-making during percutaneous coronary intervention: the Centro per la Lotta contro l'Infarto-Optimisation of Percutaneous Coronary Intervention (CLI-OPCI) study. *EuroIntervention*. 2012;8:823–9.
- Ruiz-García J, Jiménez-Valero S, Galeote G, Sánchez-Recalde A, García-Blas S, Moreno R. Neoatherosclerosis como causa de reestenosis muy tardía de un *stent* convencional: evaluación mediante tomografía de coherencia óptica. *Rev Esp Cardiol*. 2013;66:403–5.
- Ruiz-García J, Jiménez-Valero S, Sánchez-Recalde A, Galeote G, Carrizo S, Moreno R. Trombosis del *stent* implantado en lesión ostial: diagnóstico y tratamiento guiados por tomografía de coherencia óptica. *Rev Esp Cardiol*. 2013;66:586–8.
- Bezerra HG, Attizzani GF, Sirbu V, Musumeci G, Lortkipanidze N, Fujino Y, et al. Optical coherence tomography versus intravascular ultrasound to evaluate coronary artery disease and percutaneous coronary intervention. *JACC Cardiovasc Interv*. 2013;6:228–36.