

Imagen en cardiología

Complicación infrecuente tras implante percutáneo de válvula aórtica



Rare Complication After Transaortic Percutaneous Valve Implantation

Rosa M. Cardenal*, José F. Díaz Fernández y Ana J. Manovel

Unidad de Hemodinámica y Ecocardiografía, Servicio de Cardiología, Hospital Universitario Juan Ramón Jiménez, Huelva, España

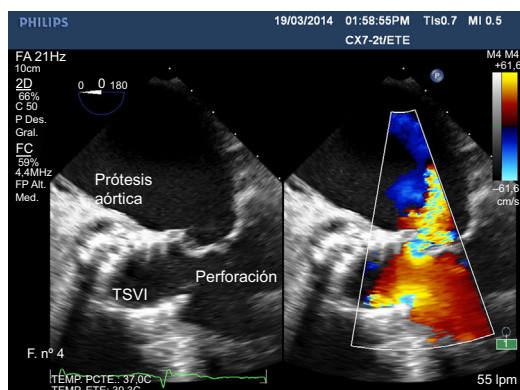


Figura 1.

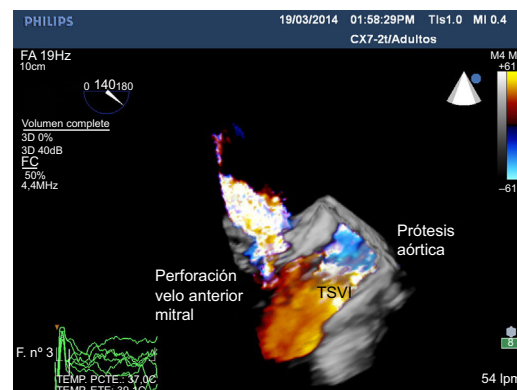


Figura 2.

Varón de 86 años, con implante percutáneo de válvula aórtica autoexpandible CoreValve de 26 mm, sufrió bloqueo auriculoventricular completo, tratado con implante de marcapasos definitivo. A la semana consultó en el servicio de urgencias por fiebre, malestar general y dolor en la bolsa del marcapasos, con datos de sepsis, por lo que se inició tratamiento antibiótico y se decidió extraer el marcapasos; posteriormente presentó clínica compatible con infarto cerebral (hemiplejía derecha y disartria) por hematoma intraparenquimatoso parietooccipital y hemocultivo positivo a *Staphylococcus aureus*. Ante la sospecha de endocarditis de la válvula aórtica, se realizó ecocardiografía transesofágica bidimensional (figura 1) y tridimensional (figura 2) (TSVI: tracto de salida de ventrículo izquierdo) en la que se vio insuficiencia aórtica ligera, sin gradientes aumentados de la prótesis e insuficiencia mitral moderada por perforación del velo anterior mitral en relación con el *stent* de la prótesis; no se observaron vegetaciones ni absceso perivalvular.

A pesar del tratamiento antibiótico y la extracción del sistema del marcapasos, el paciente falleció a los pocos días.

En este paciente, el *stent* de la válvula autoexpandible produjo la perforación del velo anterior mitral que, junto con la infección de la bolsa del marcapasos, favoreció la aparición de un foco de endocarditis en ese lugar, complicado con embolia cerebral séptica.

La perforación del velo anterior mitral es una complicación poco frecuente tras el implante percutáneo de válvula aórtica cuyo tratamiento no está bien definido. Se propone recambio de ambas válvulas pero esto no siempre es factible en pacientes con elevado riesgo quirúrgico.

* Autor para correspondencia:
Correo electrónico: rcpiris@gmail.com (R.M. Cardenal).
On-line el 3 de febrero de 2015

Full English text available from: www.revespcardiol.org/en